จักษุเวชสาร

ISSN 0857-5118

The THAI Journal of OPHTHALMOLOGY

วารสารของราชวิทยาลัยจักษุแพทย์แห่งประเทศไทย และสมาคมจักษุแพทย์แห่งประเทศไทย

Official Publication of the Royal College of Ophthalmologists and Ophthalmological Society of Thailand

http://www.rcopt.org

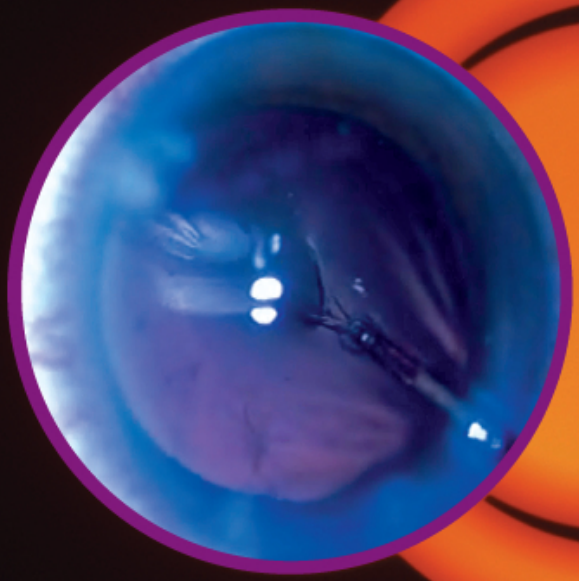

- Completion Rate of Posterior Capsulorhexis Using 23-Gauge Retinal Forceps in The Silicone Oil-Filled Eye with Cataract
- Retinoblastoma at Chiang Mai University Hospital during 2001-2008
- Screening and Treatment for High-risk Prethreshold Retinopathy of Prematurity of Infants Delivered in Suratthani Hospital
- Orbital Rosai Dorfman Disease without Lymphadenopath
- Recommendations of Chloroquine Retinopathy Screening

ปีที่ 26 ฉบับที่ 1
มกราคม-มิถุนายน 2555

Vol. 26 No. 1
January-June 2012

จักษุเวชสาร
The Thai Journal of Ophthalmology

คณะกรรมการบริหารราชวิทยาลัยจักษุแพทย์แห่งประเทศไทย

วาระ 1 ธันวาคม 2553 - 30 พฤศจิกายน 2555

ประธาน	ผศ.นพ.ศักดิ์ชัย	วงศกิตติรักษ์
รองประธาน	นพ.ศุภชัย	โชติบุตร
เลขาธิการ	พท.นพ.ยุทธพงศ์	อิ่มสุวรรณ
เหรัญญิก	ผศ.พญ.มัญชิมา	มะกรวัฒนะ
ประธานวิชาการ	รศ.นพ.ปริญญ์	โรจนพงศ์พันธุ์
กรรมการกลาง	รศ.พญ.สุดารัตน์	ใหญ่สว่าง
	ศ.คลินิก.นพ.อภิชาติ	สิงคาลวณิช
	นพ.ประศาสน์	ลักษณะพุกก์
	ศ.นพ.ยศอนันต์	ยศไพบูลย์
	พญ.โสฬส	วุฒิพันธุ์
	รศ.นพ.อนุชิต	ปุญญทลังค์
	พญ.วัฒนีย์	เย็นจิตร
	นพ.ปานเนตร	ปางพุฒิพงศ์
	รศ.นพ.นิมิตร	อิทธิพันธุ์กุล
	รศ.พญ.จุฑาไล	ตันฑเทอดธรรม
	รศ.นพ.รุ่งโรจน์	เลิศวิทยาสกุล
	นพ.เชี่ยวชาญ	วิริยะลัพภะ
	ผศ.นพ.วิศาล	ศรีโพธิ์ทองนาค
	รศ.นพ.พรชัย	สิมะโรจน์
	ผศ.นพ.ธวัช	ตันติสารศาสน์
	นพ.พงศ์ศักดิ์	ปัจฉิมะกุล
	รศ.นพ.โอฬาร	สุวรรณอภิชน
	พญ.เมทินี	ศิริมหาราช

จักษุเวชสาร
The Thai Journal of Ophthalmology

The Royal College Executive Committee

2010 - 2012

President :	Sakchai	Vongkittirux, MD
Vice-President :	Supachai	Chotibutr, MD
Secretary :	Yuttaphong	Imsuwan, MD
Treasurer :	Manchima	Makornwattana, MD
Scientific Committee :	Prin	Rojanapongpun, MD
Committtee :	Sudarat	Yaisawang, MD
	Apichart	Singalavanija, MD
	Prasart	Laksanaphuk, MD
	Yosanan	Yospaiboon, MD
	Sorot	Wutthiphan, MD
	Anuchit	Poonyathalang, MD
	Watanee	Jenchitr, MD
	Pannet	Pangputhipong, MD
	Nimitr	Ittipunkul, MD
	Jutalai	Tantaterdtam, MD
	Rungroj	Lerdvitayasakul, MD
	Cheocharn	Wiriyalappa, MD
	Wisal	Sripothongnak, MD
	Pornchai	Simaroj, MD
	Thawat	Tantisarasart, MD
	Pongsak	Pachimkul, MD
	Olan	Suwan-Apichon, MD
	Maytinee	Sirimaharaj, MD

จักษุเวชสาร
The Thai Journal of Ophthalmology

คณะบรรณาธิการจักษุเวชสาร

บรรณาธิการ พรชัย สิมะโรจน์

ผู้ช่วยบรรณาธิการ
ภฤศ หาญอุตสาหะ
อาภัทรสา เล็กสกุล
วณิชา ชื่นกองแก้ว
พิศิษฐ์ ปรีชาวัฒน์

กองบรรณาธิการ
Yozo Miyake (Japan)
Harold Furr (USA)
อภิชาติ สิงคาลวณิช
ยศอนันต์ ยศไพบูลย์
พนิดา โกสียรักษ์วงศ์
อนุชิต ปุญญทลังก์
พงษ์ศักดิ์ ปัจฉิมกุล
โสพิส วุฒิพันธุ์
แมนสิงห์ รัตนสุคนธ์
เมทินี ศิริมหาราช
สมเกียรติ อัศวภูรีกรณ์
ปริญญ์ โรจนพงศ์พันธ์
วรินทร จักรไพวงศ์

ที่ปรึกษากิตติมศักดิ์
สกาวรัตน์ คุณาวิศรุต
ไธวดี ดุลยจินดา
สุดารัตน์ ใหญ่สว่าง
วัฒนีย์ เย็นจิตร

สำนักงาน
ราชวิทยาลัยจักษุแพทย์แห่งประเทศไทย
ชั้น 10 อาคารเฉลิมพระบารมี 50 ปี
เลขที่ 2 ซอยศูนย์วิจัย ถนนเพชรบุรีตัดใหม่ กรุงเทพฯ 10320
โทร 02-718-0715-6

จักษุเวชสาร
The Thai Journal of Ophthalmology

The Journal of the Royal College of Ophthalmologists and Ophthalmological Society of Thailand

Editor:

Pornchai Simaroj

Associate Editors:

Prut Hanutsaha
Apatsa Leksakul
Wanicha Chuenkongkaew
Pisit Preechawat

Editorial board:

Yozo Miyake (Japan)
Harold Furr (USA)
Apichart Singalavanija
Yosanan Yospaiboon
Panida Kosrirukvongs
Anuchit Poonyathalang
Pongsak Pachimkul
Sorot Wutthiphan
Mansin Ratanasukon
Metinee Sirimaharaj
Somkiat Asawaphureekorn
Prin Rojanapongpun
Varintorn Chuckpaiwong

Advisory board:

Skowrat Kunavisarut
Dhaivadee Dulayajinda
Sudarat Yaisawang
Watanee Jenchitr

Office:

The Royal College of Ophthalmologists.
10th Floor, Royal Golden Jubilee Building,
2 Soi Soonvijai, Petchburi Road, Bangkok, 10320
Tel. + 662 718 0715, + 662 718 0716

จักษุเวชสาร
The Thai Journal of Ophthalmology

ปีที่ 26 ฉบับที่ 1 มกราคม-มิถุนายน 2555

สารบัญ

นิพนธ์ต้นฉบับ

1 **ผลสำเร็จของการทำ posterior capsulorhexis โดยใช้ 23-gauge retinal forceps ในตาที่ใส่ silicone oil และเป็นต้อกระจก**
ชัยยะ เอี่ยมอารีรัตน์, พ.บ.

7 **มะเร็งจอตาในโรงพยาบาลมหาราชนครเชียงใหม่ 2544-2551**
ประภัสสร ผาติกุลศิลา, พ.บ.
อรณิชา พิมพะ, พ.บ.

15 **การตรวจคัดกรองและรักษาโรคจอประสาทตาผิดปกติในทารกคลอดก่อนกำหนดที่มีความเสี่ยงสูงต่อการเกิดสายตาพิการ (high-risk prethreshold retinopathy of prematurity) โรงพยาบาลสุราษฎร์ธานี**
จันทร์สิริ ลายประเสริฐ, พ.บ.

รายงานผู้ป่วย

25 **Rosai Dorfman disease ในเบ้าตาที่ปราศจากความผิดปกติของต่อมน้ำเหลือง**
วรรณกรณ์ พฤกษากร, พ.บ.
ศุภพงศ์ ถิรคุณวิชชะ, พ.บ.
เปรมจิต เศาณานนท์, พ.บ.

บทฟื้นฟูวิชาการ

29 **ข้อแนะนำในการคัดกรองภาวะจอตาผิดปกติจากยา Chloroquine**
ชวกิจ ภูมิบุญชู, พ.บ.
ธนภัทร รัตนภากร, พ.บ.

35 **บรรณาธิการแถลง**

จักษุเวชสาร
The Thai Journal of Ophthalmology

Vol. 26 No. 1 January-June 2012

Contents

Original Articles

1 **Completion Rate of Posterior Capsulorhexis Using 23-Gauge Retinal Forceps in The Silicone Oil-Filled Eye with Cataract**
Chaiya Aiemarreerat, M.D.

7 **Retinoblastoma at Chiang Mai University Hospital during 2001-2008**
Prapatsorn Patikulsila, M.D.
Oranicha Pimpha, M.D.

15 **Screening and Treatment for High-risk Prethreshold Retinopathy of Prematurity of Infants Delivered in Suratthani Hospital**
Jansiri Laiprasert, M.D.

Case Report

25 **Orbital Rosai Dorfman Disease without Lymphadenopath**
Pruksakorn V, M.D.
Tirakunwichcha S, M.D.
Saonanon P, M.D.

Review Article

29 **Recommendations of Chloroquine Retinopathy Screening**
ชวกิจ ภูมิบุญชู, พ.บ.
ธนภัทร รัตนภากร, พ.บ.

35 Editorial

Original Article/นิพนธ์ต้นฉบับ

ผลสำเร็จของการทำ posterior capsulorhexis โดยใช้ 23-gauge retinal forceps ในตาที่ใส่ silicone oil และเป็นต้อกระจก

ชัยยะ เอี่ยมอารีรัตน์, พ.บ.

บทคัดย่อ

เป็นการศึกษาย้อนหลังถึงผลการใช้ retinal forceps ขนาด 23-gauge เพื่อทำการฉีก posterior capsule ของเลนส์แก้วตา (posterior continuous curvilinear capsulorhexis, PCCC) ระหว่างการสลายต้อกระจกด้วยคลื่นเสียงความถี่สูงและเอา น้ำมันซิลิโคนออกจากตาพร้อมกับใส่เลนส์แก้วตาเทียมในครั้งเดียวกัน ซึ่งทำในผู้ป่วยต้อกระจก 9 รายที่เคยได้รับการผ่าตัดน้ำวุ้นและยึดประสาทตาด้วยน้ำมันซิลิโคนมาก่อน พบว่า สามารถทำ PCCC ได้โดยใช้ retinal forceps ขนาด 23-gauge เป็นผลสำเร็จทุกราย ทำให้การเอาน้ำมันซิลิโคนออกจากตาพร้อมกับใส่เลนส์แก้วตาเทียมเป็นไปได้โดยไม่มีภาวะแทรกซ้อน **จักษุเวชสาร 2555; มกราคม-มิถุนายน 26(1): 1-6.**

กลุ่มงานจักษุวิทยา โรงพยาบาลชลบุรี

Original Article/บทความต้นฉบับ

Completion Rate of Posterior Capsulorhexis Using 23-Gauge Retinal Forceps in The Silicone Oil-Filled Eye with Cataract

Chaiya Aiemarreerat, M.D.

Abstract

Purpose: To evaluate operational performance of the 23 gauge retinal forceps for primary posterior capsulorhexis in silicone oil-filled eye during phacoemulsification and silicone oil removal.

Methods: Nine consecutive eyes of patients with cataract after pars plana vitrectomy and silicone oil tamponade undergoing posterior continuous curvilinear capsulorhexis (PCCC) during cataract surgery and silicone oil removal before intraocular lens (IOL) implantation were evaluated retrospectively for completion of PCCC. PCCC was performed under viscoelastic agent initiated with 27-gauge bent needle and later completed with 23-gauge retinal forceps through the corneal sideport. Completion of PCCC and strength of PCCC during the passing of silicone oil was noted.

Results: PCCC was completed in all eyes. No peripheral extension of PCCC during the passing of silicone oil was noted. A total of 9 (100%) had in-the-bag IOL, 7 (77.8%) eyes had acrylic foldable IOL and 2 (22.2%) had polymethyl methacrylate (PMMA) IOL.

Conclusions: PCCC was completed in a well-controlled manner in silicone-filled eyes with the use of 23-gauge retina forceps with no disruption of posterior capsule and can be performed in selected cases of silicone oil-filled eye with cataract. **Thai J Ophthalmol 2012; January-June 26(1): 1-6.**

Keywords: posterior capsulorhexis, retinal forceps, phacoemulsification, silicone oil removal

Department of Ophthalmology, Chonburi Hospital, Chonburi province, Thailand

Silicone oil is useful in the treatment of some cases of retinal detachment with severe proliferative vitreoretinopathy. Because of the potential toxicity and refractive effects, it is recommended that silicone oil could be used for temporary endotamponade only and should be removed from the eye as soon as there is retinal stabilization. Silicone oil tamponade in phakic eyes is associated with cataract formation. Removal of silicone oil and clinically significant cataract can coincide in some patients, indicating the need for combined operation. Phacoemulsification with intraocular lens implantation and passive removal of the intravitreal silicone oil through posterior continuous curvilinear capsulorhexis (PCCC) and single corneoscleral tunnel in a single setting has been reported in only a few studies.[1-3] Most of the studies used Utrata capsulorhexis forceps to perform PCCC through the corneal tunnel. There is no study which used retinal forceps passing through the corneal sideport to perform PCCC which can be more controlled due to more stable anterior chamber depth.

The aim of this study is to evaluate operational performance of the 23 gauge retina forceps for primary posterior capsulorhexis in silicone-filled eye during phacoemulsification and silicone oil removal procedure in selected cases of cataract with silicone oil.

Patients and methods

This study included 9 consecutive patients (9 eyes) who had phacoemulsification, silicone oil removal through a planned posterior capsulorhexis with intraocular lens implantation from March 2010 to Jan 2012 at the Department of Ophthalmology, Chonburi Hospital.

All previous posterior segment surgeries were performed by the author. The most common indications for vitrectomy and silicone oil injection were rhegmatogenous retinal detachment with proliferative vitreoretinopathy (PVR).

All procedures were performed by the author under retrobulbar anesthesia. The technique typically involved a single inferotemporal or inferonasal sclerotomy with 23-gauge cannula infused with balanced salt solution (BSS). Viscoelastic agent was injected into the anterior chamber. A 3 mm. temporal clear corneal tunnel was created. A 5.5 mm. anterior continuous curvilinear capsulorhexis (ACCC) was created with a bent needle followed by hydrodissection. Standard phacoemulsification and complete cortex removal was done then the capsular bag and the anterior chamber were filled with viscoelastic agent again. A posterior continuous curvilinear capsulorhexis (PCCC) with a diameter of approximately 2.5-3 mm. was created in the central region of the posterior capsule initiated with 27-gauge bent needle and completed with the use of 23-gauge retinal forceps (GRIESHABER® REVOLUTION® DSPs ILM forceps 23GA) through the sideport to achieve a stable chamber depth. To achieve a centric PCCC, the ACCC was taken as a reference point. The infusion canula with the bottle height of 80 centimeters above the eye level was turned on and BSS was passively entered the vitreous cavity. The spatula was used to depress the posterior lip of the corneal tunnel and the intravitreal silicone oil flowed freely through the posterior capsulorhexis and exited the eye via the temporal clear corneal tunnel. The infusion flow was continued until all oil was removed.

The capsular bag was then expanded with viscoelastic agent, and an acrylic foldable IOL or 5.5 mm. PMMA IOL was placed in the bag. The viscoelastic agent was removed from the eye with irrigation and aspiration (I/A) handpiece. The infusion cannula was removed and checked for any leakage. All patients were evaluated 1 day, 1 and 4 weeks after surgery and as indicated clinically.

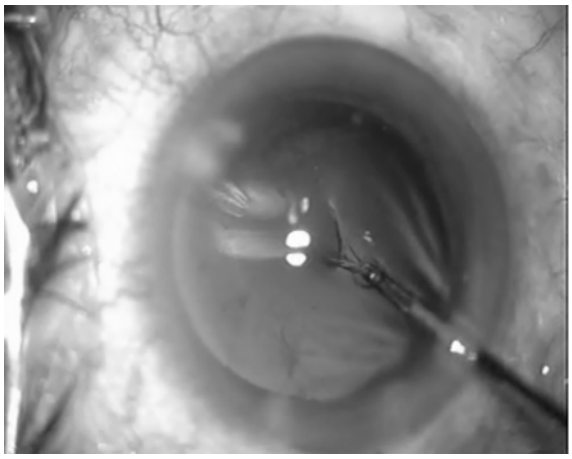

Figure 1. *A posterior continuous curvilinear capsulorhexis with a diameter of approximately 2.5-3 mm. was created in the central region of the posterior capsule using 23-gauge retinal forceps through the sideport. (รูปสีท้ายเล่ม)*

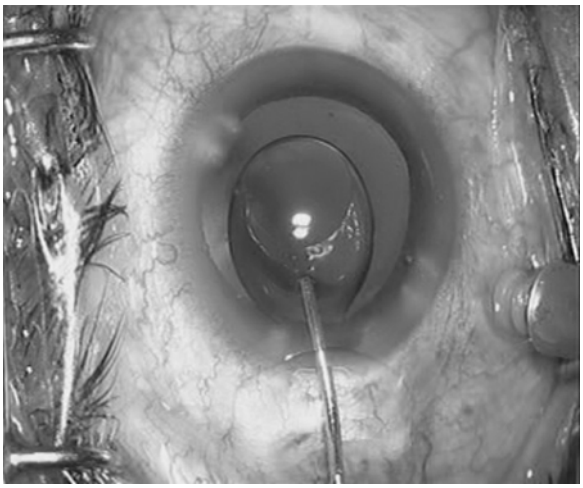

Figure 2. *Balanced salt solution was turned on to passively enter the vitreous cavity. The spatula was used to depress the posterior lip of the corneal tunnel and the intravitreal silicone oil flowed freely through the posterior capsulorhexis and exited the eye via the temporal clear corneal tunnel. (รูปสีท้ายเล่ม)*

Results

Completion of PCCC and good strength of PCCC during the passing of silicone oil in all 9 cases were observed. (Table 1) Peripheral extension of the PCCC did not occur in all 9 cases. All PCCC procedures were performed with well-control manner with the use of retinal forceps through the corneal sideport. The silicone oil was completely removed from all eyes, with no residual oil seen. The intraocular lenses were successfully in-the-bag implanted. A total of 9 (100%) had in-the-bag IOL, 7 (77.8%) eyes had acrylic foldable IOL and 2 (22.2%) had PMMA IOL. There was only one case of transient postoperative corneal edema and one case of mild iris trauma.

Discussion

Cataract is very common after vitrectomy with silicone oil. Phacoemulsification with IOL implantation combined with silicone oil removal without vitrectomy machine can reduce the cost of the operation. Primary posterior continuous curvilinear capsulorhexis (PCCC) has been described to prevent posterior capsule opacification (PCO),[4-5] based on the theory that removing the scaffold for the migration of lens epithelial cells will provide a permanently clear optical zone. Various techniques of combined phacoemulsification and oil removal have been described.[3-5] Jonas and coworkers first reported cataract surgery combined with transpupillary silicone oil removal through planned posterior capsulotomy.[6] There are several benefits of silicone oil removal via a planned posterior capsulorhexis, a technique reserved for patients who require both cataract surgery and silicone oil removal. The use of the anterior route after a posterior capsulorhexis for silicone oil removal obviated the need for sclerotomies to remove the silicone oil through the pars plana route. The creation of a posterior capsulorhexis prevents formation of PCO. In addition, the duration

Table 1 Patients' demographics and results

Patient (Sex)	Age (Yr.)	Indications for PPV+SO	Prior procedures	Time to Phaco (Mo)	Type of IOL	PCCC	IOL position	Preop BCVA	Postop BCVA	Complications
1M	68	RRD,PVR LE	1PPV+SO	4	Foldable	complete	In-the-bag	20/100	20/70	Transient corneal edema
2F	66	RRD,PVR LE	1PPV+SO	4	Foldable	complete	In-the-bag	FC1.5M	20/100	-
3F	48	RRD,PVR LE	1PPV+GAS, 1PPV+SO	10	Rigid PMMA	complete	In-the-bag	20/70	20/70	-
4F	61	RRD,TRD RE	1PPV,1PPV+SO	5	Rigid PMMA	complete	In-the-bag	FC1/2M	20/30	-
5F	70	PDR,VH,MH LE	1PPV+SO	6	Foldable	complete	In-the-bag	20/200	20/50	-
6F	72	MH	1PPV+SO	9	PMMA	complete	In-the-bag	FC1/2	20/200	mild iris atrophy
7F	63	myopic MH RE	1PPV+SO	3	Foldable	complete	In-the-bag	20/50	20/40	-
8F	57	RRD ,PVR LE	1PPV+SO	3	Foldable	complete	In-the-bag	20/100	20/70	-
9F	50	PDR,TRD LE	1PPV+SO	49	Foldable	complete	In-the-bag	HM	20/70	-

PPV = Pars plana vitrectomy, SO = Silicone oil, RRD = rhegmatogenous retinal detachment, PVR = proliferative vitreoretinopathy, TRD = traction retinal detachment, PDR = proliferative diabetic retinopathy, VH = vitreous hemorrhage, MH = macular hole, IOL = intraocular lens, BCVA = best corrected visual acuity

of the single-stage surgery was relatively short.[6] below

A PCCC can be created in the central region of the posterior lens capsule using Utrata capsulorhexis forceps passing through the corneal tunnel.[7] Suction posterior capsulorhexis can be performed with a 27-gauge Rycroft cannula on a 2 mL syringe through the paracentesis,[8] In this study the PCCC was created by the use of 23-guage retinal forceps which can be passed through the small corneal sideport. Performing PCCC over the silicone oil bubble through the small sideport (1.0 mm.) instead of the clear corneal tunnel (3.0 mm.) makes a big difference in terms of more chamber stability. By frequent grasping and regrasping of the flap, it is possible to control the size of the capsulorhexis and avoid peripheral extension. Performing PCCC is also a safe procedure. There is no clinically relevant pressure spiking,[9-10] no increase in aqueous-vitreous or blood-aqueous barrier disruption evaluated with a fluorophotometer or a cell-flare meter[11-12] and no case of clinically significant cystoid macular edema (CME)[13] in the early postoperative period. The disadvantage of PCCC is the difficulty of the surgical technique, which may be challenging for the average cataract surgeon. However, PCCC in the silicone oil-filled eye is technically more difficult and should be performed carefully. In the present study, there was no severe adverse event. Although no clinically demonstrable endothelial decompensation occurred in this study, the silicone oil in the anterior chamber and the exiting silicone oil could jeopardize the corneal endothelium. Therefore, it would be worthwhile to study specular microscopic and pachymetric changes in such eyes.

In conclusion, using an appropriate technique, viscoelastic agent and modified function of retinal forceps, PCCC can be consistently performed with safety during combined phacoemulsification with silicone oil removal. Implantation of intraocular lens in the bag can be achieved in most cases.

References

1. Larkin GB, Flaxel CJ, leaver PK. Phacoemulsification and silicone oil removal through a single corneal incision. Ophthalmology 1998;105:2023-7.
2. Tanner V, Haider A, Rosen P. Phacoemulsification and combined management of intraocular silicone oil. J Cataract Refract Surg 1998;24:585-91.
3. Frau E, Lautier-Frau M, Labetouille M, et al. Phacoemulsification combined with silicone oil removal through posterior capsulorrhexis. Br J Ophthalmol 1999;83:1406-7.
4. Gimbel HV, Neuhann T. Development, advantages and methods of continuous circular capsulorhexis technique. J Cataract Refract Surg 1990;16:31-7.
5. Georgopoulos M, Menapace R, Findl O, et al. After-cataract in adults with primary posterior capsulorhexis: comparison of hydrogel and silicone intraocular lenses with round edges after 2 years. J Cataract Refract Surg 2003;29:955-60.
6. Jonas JB, Budde WM, Panda-Jonas S. Cataract surgery combined with silicone oil removal through planned posterior capsulotomy. Ophthalmology 1998;105:1234-8.
7. Dada VK, Talwar D, Sharma N, et al. Phacoemulsification combined with silicone oil removal through a posterior capsulorhexis. J Cataract Refract Surg 2001;27:1243- 7.
8. Hugkulstone CE, Suction posterior capsulorhexis. J Cataract Refract Surg 1999;25:1188-90.
9. Vock L, Menapace R, Stiffer E, et al. Effect of primary posterior continuous curvilinear capsulorhexis on clinical performance of ACR6D SE single-piece hydrophilic acrylic intraocular lenses. J Cataract Refract Surg 2007;33:628-34.
10. Koch DD, Kohnen T. Retrospective comparison of techniques to prevent secondary cataract formation after posterior chamber intraocular lens implantation in infants and children. J Cataract Refract Surg 1997;23:657-63.
11. Gimbel HV, DeBroff BM. Posterior capsulohexis with optic capture: maintaining a clear visual axis after pediatric cataract surgery. J Cataract Refract Surg 1994;20:658-64.
12. Gimbel HV, DeBroff BM. Intraocular lens optic capture. J Cataract Refract Surg 2004;30:200-6.
13. MenapaceR. Routine posterior optic buttonholing for eradication of posterior capsule opacification in adults; report of 500 consecutive cases. J Cataract Refract Surg 2006;32:929-43; erratum, 1410.

Original Article/นิพนธ์ต้นฉบับ

Retinoblastoma at Chiang Mai University Hospital during 2001-2008

Prapatsorn Patikulsila, M.D.
Oranicha Pimpha, M.D.

Abstract

Objective: To study the characteristics and the results of treatment in patients with retinoblastoma.

Methods: The medical records of patients who were diagnosed with retinoblastoma during June 2001 and June 2008 were retrospectively reviewed. Data of sex, race, laterality, age at diagnosis, family history, presenting signs, spreading of tumor and treatment modality were collected.

Results: A total of 44 patients (31 males, 13 females) during 7-year period were included. The average of patients were 6.3 cases per year. The ratio of male: female was 2.38:1. The mean age at the diagnosis was 22.1 months. Thirty-five patients (79.6%) were unilateral and nine patients (20.5%) were bilateral with no family history of retinoblastoma was found. The most frequent presenting sign was leukocoria (32 cases, 72.7%). Others were protruding mass or exophthalmos (11 cases, 25%) and glaucoma (10 cases, 22.7%). Most cases (84%) presented with group V Reese-Ellsworth. The treatment modalities consisted of surgery (25 cases; 23 enucleation and 2 evisceration), external beam irradiation (17 cases), chemotherapy (27 cases), photocoagulation (2 cases) and cryotherapy (1 case). Thirty-one eyes (59.6%) required combined treatments. Seven patients refused treatment. Sixteen of 44 cases (36.4%) survived with good condition at one year follow up.

Conclusion: Most of retinoblastoma patients had advanced stage at presentation hence enucleation with adjunctive therapy remained the treatment of choice with fair outcomes. **Thai J Ophthalmol 2012; January-June 26(1): 7-14.**

Keywords: retinoblastoma

Department of Ophthalmology, Faculty of Medicine, Chiang Mai University

Original Article/นิพนธ์ต้นฉบับ

มะเร็งจอตาในโรงพยาบาลมหาราชนครเชียงใหม่ 2544-2551

ประภัสสร ผาติกุลศิลา, พ.บ.

อรณิชา พิมพะ, พ.บ.

บทคัดย่อ

วัตถุประสงค์: เพื่อศึกษาลักษณะทางคลินิกและผลการรักษาผู้ป่วย retinoblastoma

วิธีการ: เป็นการศึกษาย้อนหลัง (retrospective study) ของผู้ป่วยที่ได้รับการวินิจฉัย retinoblastoma ที่มารับการรักษาที่แผนกจักษุวิทยาโรงพยาบาลมหาราชนครเชียงใหม่ ระหว่างเดือนมิถุนายน พ.ศ. 2544-2551 ซึ่งมีการเก็บรวบรวมข้อมูลของผู้ป่วยทุกราย ได้แก่ อายุที่เริ่มแสดงอาการ เพศ เชื้อชาติ อาการแสดงที่นำมาโรงพยาบาล laterality ประวัติครอบครัว และผลการรักษา

ผลการศึกษา: ผู้ป่วยทั้งหมด 44 ราย (ผู้ชาย 31 ราย, ผู้หญิง 13 ราย) มีอายุเฉลี่ยขณะวินิจฉัยอยู่ที่ 22.1 เดือน. ผู้ป่วย 35 ราย (ร้อยละ 79.6) พบมีอาการแสดงในตาข้างเดียวและอีก 9 ราย (ร้อยละ 20.5) พบมีการแสดงในตาสองข้าง โดยไม่พบผู้ป่วยที่มีประวัติครอบครัวเป็นโรค retinoblastoma. อาการแสดงที่พบบ่อยที่สุดคือ leukocoria (32 ราย, ร้อยละ 72.7) อาการอื่นๆ ได้แก่ ตาโปน (11 ราย, ร้อยละ 25) และต้อหิน (10 ราย, ร้อยละ 22.7) และผู้ป่วยส่วนใหญ่ (ร้อยละ 84) มักมาในระยะของโรคที่รุนแรง (Reese-Ellsworth V) การรักษาโรค retinoblastoma ประกอบด้วยการผ่าตัด 25 ราย (enucleation 23 ราย, evisceration 2 ราย), external beam irradiation 17 ราย, chemotherapy 27 ราย, photocoagulation 2 ราย และ cryotherapy 1 ราย โดยผู้ป่วย 31 ราย (ร้อยละ 70.5) ต้องใช้การรักษาหลายวิธีร่วมกันและมีผู้ป่วย 7 ราย ที่ปฏิเสธการรักษา. เมื่อติดตามผู้ป่วยที่หนึ่งปีพบว่าผู้ป่วย 16 ราย (ร้อยละ 36.4) มีอาการที่ดีและยังไม่พบการลุกลามของโรค

บทสรุป: ผู้ป่วย retinoblastoma ส่วนใหญ่ในการศึกษานี้มักมาด้วยระยะของโรคที่ค่อนข้างรุนแรงดังนั้นการรักษาด้วยการผ่าตัด enucleation ร่วมกับการให้ adjunctive therapy จึงยังคงมีบทบาทสำคัญในการรักษาผู้ป่วยโรคนี้และให้ผลการรักษาที่ยังไม่ดีเท่าที่ควร การเผยแพร่ความรู้เรื่องอาการแสดงของโรคเพื่อให้การรักษาได้ทันท่วงทีจึงน่าจะมีส่วนสำคัญเพื่อให้ผลการรักษาของโรคนี้ดีขึ้นได้ในอนาคต **จักษุเวชสาร 2555; มกราคม-มิถุนายน 26(1): 7-14.**

คำสำคัญ: มะเร็งจอตา

ภาควิชาจักษุวิทยา คณะแพทยศาสตร์ มหาวิทยาลัยเชียงใหม่

บทนำ

retinoblastoma เป็นมะเร็งในลูกตาที่พบบ่อยที่สุดในเด็ก ซึ่งถ้าตรวจพบและรักษาอย่างทันท่วงทีจะได้รับผลการรักษาที่ดีกว่า[1] สำหรับในทวีปเอเชียและอัฟริกา โรค retinoblastoma ถือว่าเป็นเนื้องอกของลูกตาที่มีความรุนแรงที่สุดโรคหนึ่ง[2] โดยมีอุบัติการณ์ประมาณ 10.9:1,000,000 ของประชากรเด็กอายุน้อยกว่า 5 ปีในสหรัฐอเมริกา[3] ในทวีปยุโรปอุบัติการณ์อยู่ที่ประมาณ 4.1:1,000,000 ของประชากรเด็กอายุ 0-14 ปี 4 และในประเทศนิวซีแลนด์ อุบัติการณ์อยู่ที่ประมาณ 1:17,500 ของเด็กคลอดใหม่[5] ซึ่งอุบัติการณ์ของโรคนี้พบสูงขึ้นในประเทศกำลังพัฒนา[6] พบว่า retinoblastoma มีความสัมพันธ์กับความผิดปกติของ gene ใน chromosome คู่ที่ 13 [13 q 14] ซึ่งเป็น tumor suppressor gene ที่มีชื่อว่า retinoblastoma gene (RB1)[7]

ประมาณร้อยละ 80 ของผู้ป่วยมักได้รับการวินิจฉัยก่อนอายุ 3 ปี และพบโรคนี้ได้น้อยในเด็กอายุมากกว่า 6 ปี 6 อาจเป็นตาเดียวหรือทั้งสองตาก็ได้โดยพบว่าเป็นในตาทั้งสองข้างประมาณร้อยละ 20-30 ซึ่งจะพบในอายุเฉลี่ยที่ต่ำกว่าด้วย (14-16 เดือน ในรายที่เป็นสองตา และ 29-30 เดือนในรายที่เป็นตาเดียว)[7] อาการที่นำผู้ป่วยมาพบแพทย์ที่บ่อยที่สุดคือ leukocoria อาการอื่นที่พบบ่อย เช่น protruding mass, exophthalmos , strabismus, glaucoma, hyphema เป็นต้น[6-8]

การรักษา retinoblastoma ได้มีการเปลี่ยนแปลงมากขึ้นในช่วง 15 ปีที่ผ่านมา จากการรักษาชีวิตเป็นการรักษาการมองเห็นของผู้ป่วย ความถี่ของการทำ enucleation ลดลง[9] มีการใช้ standard chemoreduction ร่วมกับ external beam radiation และมีการศึกษาการใช้ periocular chemotherapy[10], intraarterial chemotherapy[11] ในการรักษาโรคใน advanced stage

พยากรณ์ของโรค retinoblastoma จะดีถ้าเนื้องอกยังไม่ลุกลามออกนอกลูกตา แต่ถ้ามีการกระจายออกนอกลูกตาหรือมีการลุกลามไปไกล พยากรณ์ของโรคก็จะไม่ดี[8]

ดังที่กล่าวมาแล้วว่าได้มีการเปลี่ยนแปลงในด้านวิธีการรักษาของโรค retinoblastoma การวิจัยนี้จึงเกิดขึ้นเพื่อศึกษาถึง ลักษณะทางคลินิก (clinical manifestations) และผลการรักษา (result of treatment) ของผู้ป่วย retinoblastoma ที่มารับการรักษาที่โรงพยาบาลมหาราชนครเชียงใหม่ในช่วงทศวรรษที่ผ่านมา

ผู้ป่วยและวิธีการ

เป็นการศึกษาแบบ descriptive study โดยศึกษาย้อนหลังจากเวชระเบียน (retrospective study) และประวัติผู้ป่วยที่ได้รับการวินิจฉัย retinoblastoma ที่มารับการรักษาที่แผนกจักษุวิทยาโรงพยาบาลมหาราชนครเชียงใหม่ ระหว่างเดือนมิถุนายน พ.ศ. 2544-2551 จำนวน 44 ราย ซึ่งมีการเก็บรวบรวมทะเบียนประวัติและข้อมูลของผู้ป่วยทุกรายได้แก่ อายุที่เริ่มแสดงอาการ เพศ เชื้อชาติ อาการแสดงที่นำมาโรงพยาบาล laterality ประวัติครอบครัว การตรวจวินิจฉัยเพิ่มเติม เช่น computerized topography (CT scan), lumbar puncture, bone marrow study เป็นต้น โดยผู้ป่วยได้รับการแบ่งตาม Reese-Ellsworth classification และมีการบันทึกวิธีการรักษาแต่ละวิธี ผลการรักษา และการนัดติดตามอาการในผู้ป่วยแต่ละราย เพื่อประมวลข้อมูลที่ได้ในเชิงสถิติต่อไป โดยมี inclusion criteria คือ ผู้ป่วยมารับการรักษาที่แผนกจักษุวิทยา โรงพยาบาลมหาราชนครเชียงใหม่ ในช่วงตั้งแต่ 1 มิถุนายน 2544 - 1 มิถุนายน 2551 และได้รับการวินิจฉัยว่าเป็น retinoblastoma จากประวัติ ตรวจร่างกายโดย indirect ophthalmoscope, ultrasonography, CT scan เป็นต้น และมีเกณฑ์คัดออกคือ ผู้ป่วย intraorbital mass ที่ได้รับการวินิจฉัยว่าเป็นโรคอื่น และมีการวิเคราะห์ข้อมูลที่เก็บรวบรวมได้เป็นร้อยละ

ผลการศึกษา

ผู้ป่วยทั้งหมด 44 ราย (ชาย 31 ราย หญิง 13 ราย) ได้รับการวินิจฉัยว่าเป็น retinoblastoma ในระยะเวลา 7 ปี โดยเฉลี่ยคิดเป็น 6.3 รายต่อปี อายุที่เริ่มแสดงอาการของโรค retinoblastoma เฉลี่ย 22.1 เดือน โดยอายุที่เริ่มแสดงอาการเฉลี่ย 23.76 เดือน ในตาข้างเดียวและ 16.32 เดือนในผู้ป่วยทั้งสองข้าง และพบสัดส่วนของผู้ป่วยเพศชายต่อเพศหญิงเท่ากับ 2.38:1 ผู้ป่วยทั้งหมดมาจากจังหวัดทางภาคเหนือของประเทศไทยและประเทศข้างเคียง คือ พม่า ลาวและเนปาล โดยพบเป็นผู้ป่วยไทย 25 คน (ร้อยละ 56.82) ผู้ป่วยชาวเขา 15 คน (ร้อยละ 34.09) และผู้ป่วยต่างชาติ 4 คน (ร้อยละ 9.09) ดังแสดงในตารางที่ 1

ในผู้ป่วยทั้งหมด 35 ราย (ร้อยละ 79.55) มีอาการแสดงในตาข้างเดียว ส่วนอีก 9 ราย (ร้อยละ 20.45) มีอาการแสดงในตาทั้งสองข้าง โดยผู้ป่วยที่มีอาการแสดงในตาข้างเดียวพบในตาข้างขวาทั้งหมด 15 ราย และตาข้างซ้าย 20

ราย โดยไม่พบผู้ป่วยที่มีประวัติคนในครอบครัวที่เป็นโรค retinoblastoma ดังแสดงในตารางที่ 2

อาการแสดงที่นำมาพบแพทย์มากที่สุดคือ leukocoria 32 ราย (ร้อยละ 72.72), exophthalmos หรือ protruding mass 11 ราย (ร้อยละ 25), glaucoma 10 ราย (ร้อยละ 22.73), hyphema 3 ราย (ร้อยละ 6.82), endophthalmitis 2 ราย (ร้อยละ 4.55) และ strabismus 1 ราย (ร้อยละ 2.27) ดังแสดงในตารางที่ 3

เนื่องจากการเก็บข้อมูลเป็นการเก็บข้อมูลย้อนหลังจึงมีข้อมูลที่จำกัดในบางส่วน เช่น ผู้ป่วย 2 ใน 44 รายที่ได้รับการตรวจ chromosome study แต่ไม่พบมีความผิดปกติ ผู้ป่วยได้รับการทำ skull x-ray 2 ราย ก็ไม่พบมี calcification ที่ผิดปกติ ผู้ป่วยทุกคนได้รับการเอกซเรย์คอมพิวเตอร์ (CT brain + orbit) ซึ่งผลเข้าได้กับโรค retinoblastoma โดยพบมี abnormal calcification 25 ราย (ร้อยละ 56.82) มี optic nerve involvement 17 ราย (ร้อยละ 38.64) โดยผู้ป่วยในกลุ่มนี้อัตราตายร้อยละ 35.30 และได้รับการรักษาเพิ่มด้วยเคมีบำบัด 16 ราย และรังสีรักษา 11 ราย และมี intracranial involvement 6 ราย (ร้อยละ 13.64) โดยผู้ป่วยในกลุ่มนี้มีอัตราตายร้อยละ 50 และได้รับการรักษาด้วยเคมีบำบัด 6 ราย และรังสีรักษา 4 ราย

ผู้ป่วยได้รับการตรวจน้ำไขสันหลัง 5 ราย ซึ่งพบความผิดปกติ 1 ราย (ร้อยละ 20) ผู้ป่วยทั้งหมดได้รับการตรวจไขกระดูกจำนวน 3 ราย แต่ไม่พบมีความผิดปกติ และผู้ป่วยได้รับการตรวจ bone scan จำนวน 5 ราย ซึ่งพบมีความผิดปกติทั้งหมด 3 ราย (ร้อยละ 60)

การรักษาโรค retinoblastoma ขึ้นอยู่กับปัจจัยหลายอย่าง เช่น ขนาดและตำแหน่งของเนื้องอก และปัจจัยเรื่องครอบครัวของผู้ป่วย ในผู้ป่วย unilateral ทั้งหมด 35 ราย มีการรักษาด้วยการผ่าตัด enucleation จำนวน 17 ราย ซึ่งไม่ใช่กลุ่มที่ตรวจด้วย CT แล้วพบมี optic nerve involvement ซึ่งผลทางพยาธิวิทยาพบว่ามี free surgical optic nerve margin จำนวน 11 ราย มี optic nerve involvement 3 ราย อีก 3 ราย ไม่สามารถหาทางพยาธิวิทยาได้ มีการทำ evisceration จำนวน 2 ราย จากโรงพยาบาลอื่น เนื่องจากวินิจฉัยเบื้องต้นว่าเป็น endophthalmitis มีผู้ป่วยได้รับรังสีรักษาจำนวน 15 ราย พบ เป็นการรักษาตั้งแต่ต้นจำนวน 1 ราย และได้รับภายหลังจำนวน 14 ราย และได้รับเคมีบำบัด 22 ราย พบเป็นการรักษาตั้งแต่ต้นจำนวน 2 ราย และได้รับภายหลังจำนวน 20 ราย ในกลุ่มผู้ป่วย bilateral จำนวน 9 ราย ได้รับการ enucleation 6 ราย (9 ตา) ซึ่งผลทางพยาธิวิทยาพบว่ามี free surgical optic nerve margin จำนวน 5 ราย มี optic nerve involvement 1 ราย ได้รับรังสีรักษาจำนวน 2 ราย พบเป็นการรักษาในภายหลังจำนวน 2 ราย และเคมีบำบัดจำนวน 5 ราย พบเป็นการรักษาตั้งแต่ต้นจำนวน 1 ราย และได้รับภายหลังจำนวน 4 ราย ดังในตารางที่ 4 และในผู้ป่วยทั้งหมดมี 31 ราย (ร้อยละ 70.5) ที่ได้รับการรักษาโดยใช้หลายวิธีร่วมกัน สำหรับระยะเวลาการติดตามการรักษาผู้ป่วยได้แสดงดังในตารางที่ 5 ซึ่งพบว่าผู้ป่วยมีอาการแสดงที่ดีเมื่อติดตามการรักษาไปมากกว่าหนึ่งปีถึง 16 ราย (ร้อยละ 36.4) และสามารถติดตามการรักษาได้มากกว่า 5 ปี จำนวน 9 ราย (ร้อยละ 20.5)

วิจารณ์

ความถี่ของโรค retinoblastoma ในการศึกษานี้ พบอยู่ที่ 6.3 รายต่อปี ซึ่งมากกว่าในการศึกษาที่ผ่านมาของ Ausayakhun และคณะ (1992)[2] and Patikulsila และคณะ (2001)[8] ซึ่งพบอยู่ที่ 4.3 รายต่อปี สำหรับอายุที่เริ่มแสดงอาการและ bilaterality ในการศึกษานี้เทียบกับการศึกษาอื่นๆ ที่ผ่านมาพบดังที่แสดงในตารางที่ 6 และพบสัดส่วนของผู้ป่วยชายมากกว่าหญิง (2.38:1) เช่นเดียวกับในหลายๆ การศึกษา[12-15]

อาการแสดงที่พบมากที่สุดในการศึกษานี้คือ leukocoria (32 ราย, ร้อยละ 72.72) ซึ่งมากกว่าการศึกษาของเชียงใหม่ในปี 1992 และ 2001 ซึ่งพบ (ร้อยละ 66.67 และร้อยละ 60)[2,8] และการศึกษาของ Kunavisarut และคณะ จากรามาธิบดี (ร้อยละ 47 และร้อยละ 51)[15,16] และ Leelawongs และคณะ จากจุฬาลงกรณ์ (ร้อยละ 60)[13] รองลงมาคือ exophthalmos/protruding mass, glaucoma, hyphema, endophthalmitis และ strabismus ตามลำดับ ซึ่งเมื่อเปรียบเทียบกับรายงานอื่นๆ ที่ตาเขจะเป็นอาการแสดงอันดับแรกๆ[1,17] อาจเพราะการบันทึกข้อมูลไม่ครบถ้วน การตรวจ CT scan พบ intracranial involvement 6 ราย (ร้อยละ 13.64) การตรวจ lumbar puncture พบผล positive ร้อยละ 20 และการตรวจ bone scan พบผล positive ร้อยละ 60 แสดงให้เห็นว่าโรคนี้พบระยะลุกลามของโรคได้ตั้งแต่แรก โดยผู้ป่วยในกลุ่มนี้พบมี demographic data ที่ต่างกับในกลุ่มที่มีความรุนแรงของโรคน้อย โดยพบอายุที่

ตารางที่ 1 เพศ อายุ เชื้อชาติของผู้ป่วย retinoblastoma

Sex	Age (month)	Thai	Hilltribe	Other	Total %
Male	0-12	9(20.45)	3(6.82)	1(2.27)*	13(29.55)
	13-24	5(11.36)	4(9.09)	1(2.27)**	10(22.73)
	25-36	3(6.82)	2(4.55)		5(11.36)
	37-48	1(2.27)	0		1(2.27)
	49-60	0	1(2.27)	1(2.27)*	2(4.55)
Female	0-12	3(6.82)	1(2.27)		4(9.09)
	13-24	3(6.82)	1(2.27)	1(2.27)***	3(6.82)
	25-36	1(2.27)	2(4.55)		3(6.82)
	37-48	1(2.27)	0		1(2.27)
	49-60	1(2.27)	1(2.27)		2(4.55)
Total		25(56.82)	15(34.09)	4(9.09)	44(100)

*พม่า **เนปาล ***ลาว

ตารางที่ 2 เพศ อายุและตาข้างที่แสดงอาการของผู้ป่วย

Sex	Age (month)	Unilateral		Bilateral (%)	Total (%)
		OD(%)	OS(%)		
Male	0-12	4(9.09)	6(13.64)	3(6.82)	13(29.55)
	13-24	3(6.82)	5(11.36)	2(4.55)	10(22.73)
	25-36	1(2.27)	3(6.82)	1(2.27)	5(11.36)
	37-48		1(2.27)		1(2.27)
	49-60	2(4.55)			2(4.55)
Female	0-12	2(4.55)		2(4.55)	4(9.09)
	13-24	1(2.27)	2(4.55)		3(6.82)
	25-36		2(4.55)	1(2.27)	3(6.82)
	37-48		1(2.27)		1(2.27)
	49-60	2(4.55)			
Total (%)		15(34.09)	20(45.45)	9(20.45)	44(100)

ตารางที่ 3 อาการและอาการแสดงของผู้ป่วย retinoblastoma

Sign and symptoms	Number of patients*	%
Leukocoria	32	72.72
Exophthalmos/ protruding mass	11	25
Glaucoma	10	22.73
Hyphema	3	6.82
Endophthalmitis	2	4.55
Strabismus	1	2.27

ตารางที่ 4 วิธีการรักษาโรค retinoblastoma

Type of treatment	Unilateral (36 cases)	Bilateral (8 cases)	Total	%
Enucleation	17	6	23	52.27
Evisceration	2*	0	2	4.55
Radiation	15	2	17	38.64
Chemotherapy	22	5	27	61.36
Photocoagulation	0	2	2	4.55
Cryotherapy	0	1	1	2.27
None	5	2	7	15.9

* ผ่าตัดที่โรงพยาบาลอื่น

ตารางที่ 5 ระยะเวลาในการติดตามการรักษาของผู้ป่วย

Duration of follow up	Condition of last follow-up					
	Good	Sick with eye complications	Sick with systemic complications	Dead	Undetermined	Total
<6 mo	2	8	1	2	0	13
6-12 mo	5	0	2	4	0	11
1-2 yr	2	1*	0	1	0	4
2-5 yr	5	2	0	0	0	7
>5 yr	9	0	0	0	0	9
Total	23	11	3	7	0	44

ตารางที่ 6 age incidence และ bilaterality เปรียบเทียบกับการศึกษาอื่น

	Age incidence		Bilaterality (%)
	Range	Mean (years)	
This report	1mo-5yr	1.84	20.45
Chiang Mai (2001)	2mo-12yr	2.92	36.7
Chiang Mai (1992)	1mo-5yr	2.00	26.9
Siriraj[12]	4mo-7yr	2.08	11.2
Chulalongkorn[13]	5mo-5yr	3.08	15
Ramathibodi[16]	2mo-13yr	2.91	30
Srinagarind[19]	2mo-11yr	2.83	32.35
Reese[14]	Birth-34yrs	1.5	25

เริ่มแสดง อาการที่มากกว่า (เฉลี่ย 21.6 เดือน) และการตรวจเอกซเรย์ คอมพิวเตอร์พบมี optic nerve involvement ทั้งหมดในผู้ป่วยกลุ่มนี้

แม้ว่าผู้ป่วยในการศึกษานี้จะมีอายุเริ่มแสดงอาการค่อนข้างเร็ว แต่ผู้ป่วยก็มักมาในระยะรุนแรง (Reese-Ellsworth stage V ร้อยละ 84) ซึ่งการรักษาด้วยการผ่าตัด enucleation ก็มักจะหลีกเลี่ยงไม่ได้ แต่ผู้ป่วยกลุ่มนี้ส่วนใหญ่พบว่ามี pathological optic nerve margin free โดยพบมีการรักษาด้วยการผ่าตัด enucleation ร้อยละ 52.3 ซึ่งน้อยกว่าการศึกษาของเชียงใหม่ในปี 2001 ซึ่งพบร้อยละ 73.3 สาเหตุน่าจะมาจากผู้ป่วยส่วนหนึ่ง (ร้อยละ 15.2) ของการศึกษานี้ปฏิเสธการรักษาตั้งแต่แรก นอกจากนี้ผู้ป่วยส่วนมาก (31 ราย, ร้อยละ 70.5) ได้รับการรักษาโดยใช้หลายๆ วิธีร่วมกัน ดังที่ได้กล่าวมาแล้ว

ในปัจจุบันได้มีการศึกษาถึงการใช้ periocular chemotherapy เช่น periocular carboplatin ร่วมกับ standard chemotherapy[10] หรือการใช้ intra-arterial chemotherapy เช่น mephalan[18] ใน advanced stage ของโรค เพื่อลดการทำ enucleation แต่ในการศึกษานี้นำมาปรับใช้ ได้ยาก เนื่องจากข้อมูลของผู้ป่วยเป็นการเก็บข้อมูลการศึกษา ย้อนหลังซึ่งยังมีการศึกษาเรื่องดังกล่าวน้อยและผู้ป่วยส่วนใหญ่แสดงอาการในระยะของโรคที่รุนแรงและไม่สามารถหลีกเลี่ยงการทำ enucleation ได้

สำหรับการติดตามการรักษาของผู้ป่วยพบว่า เมื่อติดตามการรักษาที่ระยะเวลามากกว่า 1 ปี ผู้ป่วย 16 ราย (ร้อยละ 36.4) มีอาการแสดงที่ดีและยังไม่พบมีการกลับเป็นซ้ำของโรค และไม่เกิด secondary tumor โดยไม่พบมีเนื้องอกชนิดอื่นที่เกิดขึ้นภายหลัง

บทสรุป

ผู้ป่วย retinoblastoma ส่วนใหญ่ในการศึกษานี้มักมาด้วยระยะของโรคที่ค่อนข้างรุนแรง ดังนั้นการรักษาด้วยการผ่าตัด enucleation ร่วมกับการให้ adjunctive therapy จึงยังคงมีบทบาทสำคัญในการรักษาผู้ป่วยโรคนี้และให้ผลการรักษาที่ยังไม่ดีเท่าที่ควร การเผยแพร่ความรู้เรื่องอาการแสดงของโรคเพื่อให้การรักษาได้ทันท่วงทีจึงน่าจะมีส่วนสำคัญเพื่อให้ผลการรักษาของโรคนี้ดีขึ้นได้ในอนาคต

เอกสารอ้างอิง

1. Yanoff M, Fine BS. Retinoblastoma and neuroglioma : Yanoff M, Fine BS. Ocular pathology. 4th ed. Barcelona: Mosby-Wolfe, 1996:701-13.
2. Ausayakhun S, Ruankhum P. Retinoblastoma in Maharaj Chiang Mai Hospital. Cancer Bulletin 1992;2:86-95.
3. Tamboli A, Podgor MJ, Horm JW. The incidence of retinoblastoma in the United States: 1974 through 1985. Arch Ophthalmol 1990;108:128-32.
4. MacCarthy A, Draper GJ, Steliarova-Foucher E, Kingston JE. Retinoblastoma incidence and survival in European children (1978-1997) : report from the Automated Childhood Cancer Information System project. Eur J Cancer 2006;42:2092-102.
5. Moll AC, Kuik DJ, Bouter LM, Den Otter W, Bezemer PD, Koten JW et al. Incidence and survival of retinoblastoma in Netherlands: a register based study 1862-1995. Br J Ophthalmol 1997;81:559-62.
6. Chintagumpala M, Chevez-Barrios P, Paysse EA, Plon SE, Hurwitz R. Retinoblastoma: review of current management. Oncologist 2007;12:1237-46.
7. Gallie BL, Phillips RA. Retinoblastoma: a model of oncogenesis. Ophthalmology 1984;91:666-72.
8. Patikulsila P, Patikulsila D. Retinoblastoma at Maharaj Nakorn Chiangmai. Chiang Mai Med Bull 2001;40:167-72.
9. Honavar SG. Emerging options in the management of advanced intraocular retinoblastoma. Br J Ophthalmol 2009;93:848-9.
10. Naseripour M, AkbarZadeh S, Ahadian A, Vosough P. The role of carboplatin in treatment of advanced intraocular retinoblastoma. Iran Journal of Ophthalmology 2008;20: 16-19.
11. Abramson DH, Dunkel IJ, Brodie SE. A phase I/II study of direct intraarterial (ophthalmic artery) chemotherapy with melphalan for intraocular retinoblastoma. Ophthalmology 2008; 115:1398-404.
12. Laosunthorn M. Retinoblastoma patients at Siriraj Hospital in six years. Siriraj Hosp Gaz 1972;24:472-9.
13. Leelawongs N, Piloksiri S. Retinoblastoma. Chula Med J 1972;15:234-50.
14. Reese AB. Retinoblastoma and other neuroectodermal tumors of the retina : Reese AB. Tumors of the eyes. 3nd ed. Hagerstown:Harper and Row;1976:91-127.
15. Kunavisarut S, Hathirat P, Kitsuchit S. Retinoblastoma in Ramathibodi Hospital. J Med Assoc Thai 1987;70:397-400.

16. Kunavisarut S, Suwimolsatien S, Pochnukul L, Hathirat P. Retinoblastoma in two decades of Ramathibodi. Thai J Ophthalmol 1994;8:17-25.

17. David H. Abramson, Christopher M. Frank, Mark Susman, Mary P. Whalen, Ira J. Dunkel, Norman W. Boyd III. Presenting signs of retinoblastoma. The Journal of Pediatrics 1998;132:505-8.

18. Gobin YP, Dunkel IJ, Marr BP, Brodie SE, Abramson DH. Intra-arterial chemotherapy for the management of retinoblastoma: four year experience. Arch Ophthalmol 2011;129: 732-7.

19. Suwantana C, Yospaiboon Y, Sangveejit J. Retinoblastoma in Srinagarind Hospital. Thai J Pub Health Ophthalmol 1989;3: 143-51.

Original Article/นิพนธ์ต้นฉบับ

Screening and Treatment for High-risk Prethreshold Retinopathy of Prematurity of Infants Delivered in Suratthani Hospital

Jansiri Laiprasert, M.D.

Abstract

Objective: To present the incidence and the effectiveness of screening and treatment for high-risk prethreshold retinopathy of prematurity (ROP) in Suratthani Hospital.

Study Design: Descriptive retrospective study.

Methods: The data was recorded using database kept on all admissions. A review of patient charts, eye examination records of the infants who were delivered at Suratthani Hospital between the 1st October 2010 and the 30th September 2011, treatments and outcomes were collected and analyzed.

Results: Of 296 infants, the average (±SD) birth weight and gestational age were 1793.28±614.42 grams and 32.84±3.79 weeks, respectively. The Infants were examined by the retinal ophthalmologists at 37.76±4.06 weeks of postmenstrual age or 4.91±1.66 weeks after birth. The incidence of ROP was 25.34% (75/296) for any stage, 9.12% (27/296) for low-risk prethreshold ROP which 8.78% (26/296) progressed to a high-risk prethreshold stage, 0.68% (2/296) for high-risk prethreshold ROP and 1% (3/296) for AP-ROP. Infants with birth weight ≤2,000 grams, ≤32 weeks' gestational age, anemia, bronchopulmonary dysplasia (BPD), respiratory distress syndrome (RDS), septicemia, supplemental oxygen therapy, required ventilatory, and received blood transfusion were associated with the development of ROP. Only the gestational age ≤30 weeks and received blood transfusions are significant risk factors for severity of ROP. The retinal ablation administered to the avascular retina when eyes reached high risk prethreshold ROP. 92.86% (26/28) of treated eyes showed favorable retinal outcomes.

Conclusion: In this study, all infants with high-risk prethreshold ROP could be enrolled in the policy statement of clinical practice guideline for screening and management of ROP from the royal college of ophthalmologists of Thailand. Infants with unstable clinical courses, those including septicemia, requiring cardiorespiratory support, blood transfusion were believed to be at high risk and should have retinal screening examinations. When eyes reached high risk prethreshold ROP, the retinal ablation showed over 90% successfully favorable retinal outcome. **Thai J Ophthalmol 2012; January-June 26(1): 15-24.**

Department of Ophthalmology, Suratthani Hospital.

Original Article/นิพนธ์ต้นฉบับ

การตรวจคัดกรองและรักษาโรคจอประสาทตาผิดปกติในทารกคลอดก่อนกำหนดที่มีความเสี่ยงสูงต่อการเกิดสายตาพิการ (high-risk prethreshold retinopathy of prematurity) โรงพยาบาลสุราษฎร์ธานี

จันทร์สิริ ลายประเสริฐ, พ.บ.

บทคัดย่อ

วัตถุประสงค์: เพื่อศึกษาอุบัติการณ์และปัจจัยเสี่ยงของโรคจอประสาทตาผิดปกติในทารกคลอดดก่อนกำหนด รวมถึงผลการรักษาในทารกที่เกิดและได้รับการตรวจคัดกรองจอประสาทตาในโรงพยาบาลสุราษฎร์ธานี

วิธีการศึกษา: เป็นการศึกษาข้อมูลเวชระเบียนย้อนหลังในทารกที่คลอดในโรงพยาบาลสุราษฎร์ธานีตั้งแต่ 1 ตุลาคม พ.ศ. 2553 ถึง 30 กันยายน พ.ศ. 2554 และได้รับการตรวจคัดกรองเพื่อค้นหาโรคจอประสาทตาผิดปกติในทารกคลอดก่อนกำหนด โดยบันทึกรอยโรคตาม the International Classification of Retinopathy of Prematurity (ICROP)

ผลการศึกษา: ทารก 75/296 ราย (ร้อยละ 25.34) ตรวจพบ ROP เป็น low-risk prethreshold ROP 27/296 ราย (ร้อยละ 9.12) โดย 26/296 ราย (ร้อยละ 8.78) พัฒนาต่อไปเป็น high-risk prethreshold ROP พบ 2 ราย (ร้อยละ 0.68) เป็น high-risk prethreshold ROP และวินิจฉัยเป็น aggressive posterior ROP (AP-ROP) 3/296 ราย (ร้อยละ 1) ทารกทั้งหมดมีน้ำหนักแรกเกิดเฉลี่ย 1793.28±614.42 กรัม มีอายุครรภ์เฉลี่ย 32.84±3.79 สัปดาห์ อายุครรภ์บวกกับอายุหลังคลอดที่ตรวจจอประสาทตาเฉลี่ย 37.76±4.06 สัปดาห์ หรือเฉลี่ย 4.91±1.66 สัปดาห์หลังคลอด ปัจจัยเสี่ยงของ ROP คือ น้ำหนักแรกเกิด (≤2,000 กรัม) อายุครรภ์ (≤32 สัปดาห์) ภาวะโลหิตจาง ภาวะโรคปอดเรื้อรัง ภาวะการณ์กดหายใจในทารกแรกเกิด การติดเชื้อในกระแสเลือด ได้รับการรักษาด้วยออกซิเจน ได้รับการใช้เครื่องช่วยหายใจและได้รับการถ่ายเลือด ทารกที่ได้รับการตรวจวินิจฉัยเป็น high-risk prethreshold ROP ได้รับการรักษาด้วยเลเซอร์และ/หรือจี้ความเย็นจนหายเป็นปกติ 26/28 ราย (ร้อยละ 92.86)

สรุป: ทารกทุกคนที่เป็น high-risk prethreshold ROP ซึ่งต้องได้รับการรักษาก็ยังอยู่ในเกณฑ์ตามข้อแนะนำในการตรวจคัดกรองและดูแลรักษาทารกคลอดก่อนกำหนดของราชวิทยาลัยจักษุแพทย์แห่งประเทศไทยปีพ.ศ.2552 ทารกที่มีปัญหาร่วมกับปัจจัยเสี่ยงการเกิด ROP ข้างต้น แพทย์ผู้ดูแลทารกควรพิจารณาว่ามีความเสี่ยงต่อการเกิดโรคสูง และการรักษาด้วยเลเซอร์และ/หรือจี้ความเย็นในระยะ high-risk prethreshold ROP พบว่าผลการรักษาทางกายวิภาคจนหายเป็นปกติค่อนข้างสูงและน่าพอใจ **จักษุเวชสาร 2555; มกราคม-มิถุนายน 26(1): 15-24.**

กลุ่มงานจักษุวิทยา โรงพยาบาลสุราษฎร์ธานี

บทนำ

โรคจอประสาทตาผิดปกติในทารกคลอดก่อนกำหนด (Retinopathy of prematurity : ROP) หรือชื่อเดิม Retrolental fibroplasia คือ ภาวะความผิดปกติของหลอดเลือดจอประสาทตา ที่พบในทารกคลอดก่อนกำหนดและน้ำหนักแรกเกิดต่ำ ซึ่งเป็นสาเหตุสำคัญที่ทำให้เกิดภาวะตาบอดได้ ในสหรัฐอเมริกาพบว่า เด็ก 300 ราย ใน 1,000,000 รายที่เกิดมีชีวิตจะมีตาบอด 1-2 ข้างจากภาวะนี้[1-2] ในอดีตปัญหานี้ไม่ค่อยมีความสำคัญมากนัก เนื่องจากส่วนใหญ่ทารกที่คลอดก่อนกำหนดซึ่งมีอายุครรภ์น้อยหรือน้ำหนักตัวแรกเกิดต่ำมาก มักเสียชีวิตก่อนที่จะทราบว่ามีปัญหาทางดวงตา แต่ในปัจจุบันเทคโนโลยีทางการแพทย์มีความเจริญก้าวหน้าอย่างมาก ทำให้ทารกกลุ่มนี้มีโอกาสรอดชีวิตมากขึ้น

ในปี พ.ศ. 2552 ราชวิทยาลัยจักษุแพทย์แห่งประเทศไทยได้กำหนดแนวทางการคัดกรองทารกคลอดก่อนกำหนดซึ่งสอดคล้องกับข้อแนะนำในการตรวจคัดกรองของ American Academy of Pediatrics, American Academy of Ophthalmology และ American Association for Pediatric Ophthalmology and Strabismus ค.ศ. 2006 ซึ่งได้ปรับเปลี่ยนข้อแนะนำในการตรวจคัดกรองโรค ROP จากปี ค.ศ. 2001 และแนะนำให้เริ่มทำการรักษาเร็วขึ้นเมื่อตรวจพบเป็น high-risk prethreshold (Type I Prethreshold ROP : Zone I, any stage ROP with plus disease; Zone I, Stage 3 without plus disease หรือ Zone II, Stage 2 หรือ 3 ROP with plus disease)[3-7]

แม้ในปัจจุบันเรายังไม่เข้าใจพยาธิสรีรวิทยาของโรค ROP อย่างชัดเจน ได้มีรายงานพบว่าปัจจัยเสี่ยงที่สำคัญ คือ ภาวะทางพันธุกรรม น้ำหนักแรกเกิดน้อย การคลอดก่อนกำหนด ปัจจัยอื่นที่อาจเกี่ยวข้อง ได้แก่ การได้รับการถ่ายเลือด (blood transfusion) ระดับระดับแรงดันของก๊าซคาร์บอนไดออกไซด์ที่ละลายในพลาสมา (pCO_2) ภาวะการเจ็บป่วยอื่นที่พบร่วม (intercurrent illness) เช่น การใช้เครื่องช่วยหายใจ การเกิดเลือดออกในช่องสมอง (intraventricular hemorrhage) การติดเชื้อในกระแสเลือด (septicemia) การขาดออกซิเจนขณะอยู่ในครรภ์ (in utero hypoxia)[7-16] อย่างไรก็ตามก็มีรายงานพบโรค ROP ในทารกที่เกิดครบกำหนด ในทารกตายคลอดซึ่งยังไม่ได้รับการให้ออกซิเจน ทารกที่ไม่มีกะโหลกศีรษะและสมอง รวมถึงทารกที่มีโรคหัวใจพิการแต่กำเนิด[17]

อุบัติการณ์การตรวจพบโรค ROP ในประเทศไทยมีความแตกต่างกันในแต่ละรายงาน อาจขึ้นอยู่กับความสามารถในการดูแลรักษาทารกคลอดก่อนกำหนด และการควบคุมปัจจัยเสี่ยงที่อาจมีผลต่อการเกิดโรค ROP ผู้ศึกษาจึงได้ทำการศึกษาหาอุบัติการณ์ของโรค ROP และปัจจัยเสี่ยงที่อาจพบร่วมด้วย รวมถึงผลการรักษาโรค ROP ในทารกที่เกิดและได้รับการตรวจคัดกรองจอประสาทตาในโรงพยาบาลสุราษฎร์ธานี

วัสดุและวิธีการ

เป็นการศึกษาแบบ retrospective descriptive studyในทารกทุกรายที่คลอดในโรงพยาบาลสุราษฎร์ธานีตั้งแต่ 1 ตุลาคม พ.ศ. 2553 ถึง 30 กันยายน พ.ศ. 2554 และได้รับการตรวจคัดกรองโรค ROP โดยจักษุแพทย์จอประสาทตาและน้ำวุ้นตา เกณฑ์การคัดทารกออกจากการศึกษา คือ

1. มีความผิดปกติอื่นๆ ของตาแต่กำเนิด
2. โรคทางกายที่รุนแรง ไม่สามารถตรวจตาได้
3. เสียชีวิตหรือไม่สามารถมาตรวจตามนัดได้จนสิ้นสุดการรักษา

วิธีการตรวจคัดกรอง

ทารกทุกรายได้รับการตรวจตาครั้งแรกโดยจักษุแพทย์จอประสาทตาและน้ำวุ้นตา แผนกจักษุวิทยา โรงพยาบาลสุราษฎร์ธานี เมื่อน้ำหนักแรกคลอดต่ำกว่าหรือเท่ากับ 1,500 กรัม อายุครรภ์น้อยกว่าหรือเท่ากับ 30 สัปดาห์ และทารกคลอดก่อนกำหนดที่น้ำหนักแรกเกิดระหว่าง 1,500-2,000 กรัม หรืออายุครรภ์มากกว่า 30 สัปดาห์ ที่มีปัญหาต่างๆ (unstable clinical course) หรือกุมารแพทย์ผู้ดูแลทารกเป็นผู้พิจารณาความพร้อมและความเสี่ยงต่อการเกิดโรค การตรวจวินิจฉัยโรคใช้เกณฑ์ตามข้อแนะนำในการส่งตรวจคัดกรอง ROP ของราชวิทยาลัยจักษุแพทย์แห่งประเทศไทยปี พ.ศ. 2552 ซึ่งสอดคล้องกับข้อแนะนำในการตรวจคัดกรองของ American Academy of Pediatrics, American Academy of Ophthalmology และ American Association for Pediatric Ophthalmology and Strabismus ค.ศ. 2006 เวลาที่ได้รับการตรวจจอประสาทตาครั้งแรก คือ เมื่อทารกมีอายุหลังคลอด (chronological age) 4-6 สัปดาห์ และอายุครรภ์บวกกับอายุหลังคลอด (postmenstrual age) 31-33 สัปดาห์ โดยคำนึงถึงความปลอดภัยของทารกที่ได้รับ

การตรวจ การติดตามผลหลังการตรวจครั้งแรก ถ้าตรวจไม่พบ ROP จะนัดตรวจทุก 2-4 สัปดาห์ หากตรวจพบ ROP จะนัดตรวจทุก 1-2 สัปดาห์ ขึ้นกับความรุนแรงของโรคและนัดตรวจจนกระทั่งหลอดเลือดจอประสาทตาปกติเข้าถึง zone 3 หรือ ROP หายไปกลับเป็นหลอดเลือดปกติ แต่ถ้าโรคพัฒนาเป็น high-risk prethreshold จะได้รับการรักษาต่อไปด้วยเลเซอร์และ/หรือจี้ความเย็นบริเวณจอประสาทตาตำแหน่งที่ยังไม่มีเส้นเลือดมาเลี้ยง (avascular zone) และตรวจติดตามจนอายุครรภ์บวกกับอายุหลังคลอดมากกว่าหรือเท่ากับ 54 สัปดาห์

ข้อมูลที่บันทึก ได้แก่ ข้อมูลทั่วไป เพศ น้ำหนักแรกคลอด อายุครรภ์ (gestational age) ชนิดและประวัติของการได้รับออกซิเจน ประวัติการใช้เครื่องช่วยหายใจ การได้รับการถ่ายเลือด การรับการรักษาด้วยการส่องไฟ (phototherapy) การได้รับการรักษาด้วยวิตามินอี การได้รับการรักษาด้วยสารลดแรงตึงผิวถุงลมปอด (pulmonary surfactant) โรคทางกายอื่นที่พบร่วม อายุที่ตรวจพบ ROP (postmenstrual age และ chronological age) ระยะและความรุนแรงของ ROP (stage, zone, extent และ plus disease) รวมทั้งผลการติดตามรักษา โดยบันทึกรอยโรคที่ตรวจพบตาม the International Classification of Retinopathy of Prematurity (ICROP) และบันทึกตาที่มีความรุนแรงที่สุดเป็นหลัก

วิธีการทางสถิติ Chi-square, Fisher exact test, t-test ในการเปรียบเทียบข้อมูลและวิเคราะห์ risk factors โดยใช้โปรแกรม SPSS 17.0

ผลการศึกษา

จากการเก็บรวบรวมข้อมูล ทารกทุกรายที่เกิดในโรงพยาบาลสุราษฎร์ธานีตั้งแต่ 1 ตุลาคม พ.ศ. 2553 ถึง 30 กันยายน พ.ศ. 2554 และได้รับการตรวจคัดกรองโรค ROP โดยจักษุแพทย์ที่มาตรวจจนครบตามนัดทั้งหมด 296 ราย (ตารางที่ 1)

อุบัติการณ์

ทารก 296 ราย ตรวจพบ ROP ทั้งหมด 75 ราย (ร้อยละ 25.34) เป็น mild ROP 46 ราย (ร้อยละ 15.54) เป็น low-risk prethreshold ROP (Type II Prethreshold ROP: Zone I, Stage 1 หรือ 2 without plus disease หรือ Zone II, Stage 3 ROP without plus disease) 27 ราย (ร้อยละ 9.12) โดยพัฒนาต่อไปเป็น high-risk prethreshold ROP 26 ราย (ร้อยละ 8.78) และพบ 2 ราย (ร้อยละ 0.68) เป็น high-risk prethreshold ROP ตั้งแต่ตรวจครั้งแรก

ภาวะจอประสาทตาผิดปกติในทารกคลอดก่อนกำหนดจำแนกตามน้ำหนักแรกเกิด (ตารางที่ 2)

ทารกที่ได้รับการตรวจจอประสาทตาทั้งหมดมีน้ำหนักแรกเกิดระหว่าง 600-3,990 กรัม (เฉลี่ย 1793.28±614.42 กรัม) โดยทารกที่ตรวจพบมี ROP คือ มีน้ำหนักแรกเกิดระหว่าง 600-3,025 กรัม (เฉลี่ย 1312.47±454.69 กรัม ในกลุ่ม prethreshold ROP มีน้ำหนักแรกเกิดระหว่าง 600-2,200 กรัม (เฉลี่ย 1126.96±329.72 กรัม)

ทารกน้ำหนักแรกเกิด ≤1,000 กรัม ตรวจพบ ROP ร้อยละ 95 (19/20) เป็น low-risk prethreshold ROP ร้อยละ 55 (11/20) ได้พัฒนาต่อไปเป็น high-risk prethreshold ROP ร้อยละ 50 (10/20)

ทารกน้ำหนักแรกเกิด 1,001-1,500 กรัม พบ ROP ร้อยละ 50 (37/74) เป็น low-risk prethreshold ROP ร้อยละ 18.9 (14/74) ได้พัฒนาต่อไปเป็น high-risk prethreshold ROP ทั้งหมดและเป็น high-risk prethreshold ROP ร้อยละ 1.4 (1/74) ตั้งแต่ตรวจครั้งแรก

ทารกที่มีน้ำหนักแรกเกิด 1,501-2,000 กรัม พบ ROP ร้อยละ10.2 (13/127) เป็น low-risk prethreshold ROP ร้อยละ 2.7 (2/74) ได้พัฒนาต่อไปเป็น high-risk prethreshold ROP ทั้งหมด ทารกที่มีน้ำหนักแรกเกิด >2,000 กรัม พบ ROP ร้อยละ 8 (6/75) และเป็น high-risk prethreshold ROP ร้อยละ 1.3 (1/75) ตั้งแต่ตรวจครั้งแรก

ภาวะจอประสาทตาผิดปกติในทารกคลอดก่อนกำหนดจำแนกตามอายุครรภ์ (ตารางที่ 2)

ทารกที่ได้รับการตรวจจอประสาทตาทั้งหมดมีอายุครรภ์ คือ GA 23-42 สัปดาห์ (เฉลี่ย 32.84±3.79 สัปดาห์) โดยอายุครรภ์ที่ตรวจพบมี ROP คือ GA 23-40 สัปดาห์ (เฉลี่ย 29.65±3.57 สัปดาห์) ในกลุ่ม prethreshold ROP อายุครรภ์ ที่ตรวจพบมี ROP คือ GA 23-34 สัปดาห์ (เฉลี่ย 28.36±2.60 สัปดาห์)

ทารกที่มีอายุครรภ์ ≤28 สัปดาห์ พบ ROP ร้อยละ 69.8 (30/43) เป็น low-risk prethreshold ROP ร้อยละ

ตารางที่ 1 ข้อมูลทั่วไป

ข้อมูลทั่วไป	ข้อมูลทารกที่ได้รับการตรวจตา (N=296)	No ROP (N=221)	ROP (N=75)
เพศ			
ชาย	135 (45.6%)	93	42
หญิง	161 (54.4%)	128	33
เชื้อชาติ			
ไทย	274 (92.6%)	205	69
พม่า	21 (7.1%)	16	5
ลาว	1 (0.3%)	0	1
น้ำหนักแรกเกิดเฉลี่ย (กรัม±SD)	1,793.28±614.42	1,956.45±575.43	1,312.47±454.69
อายุครรภ์เฉลี่ย (สัปดาห์±SD)	32.84±3.79	33.92±3.22	29.65±3.57
ระยะเวลาการเกิดโรค			
postmenstrual age (สัปดาห์±SD)	37.76±4.06	38.85±3.57	34.53±3.73
chronological age (สัปดาห์±SD)	4.91±1.66	4.91±1.67	4.89±1.64
แฝด (แฝดคู่ 52 ราย, แฝดสาม 3 ราย)	55 (18.6%)	46	9
ภาวะการคลอดนอกโรงพยาบาล	8 (2.7%)	6	2
ภาวการณ์เจริญเติบโตช้าของเด็กในครรภ์	3 (1.0%)	3	0
ภาวะขาดออกซิเจนแต่กำเนิด	55 (18.6%)	37	18
ภาวะโลหิตจาง	98 (33.1%)	61	37
ภาวะเลือดข้น	5 (1.7%)	3	2
ภาวะตัวเหลือง	175 (59.1%)	127	48
ภาวะหยุดหายใจในทารกเกิดก่อนกำหนด	24 (8.1%)	12	12
ภาวะโรคปอดเรื้อรัง	27 (9.1%)	8	19
ภาวะการณ์กดหายใจในทารกแรกเกิด	130 (43.9%)	85	45
ภาวะปอดอักเสบ	82 (27.7%)	57	25
ภาวะลำไส้เน่าในทารกแรกเกิด	24 (8.1%)	12	12
การติดเชื้อในกระแสเลือด	103 (34.8%)	64	39
ภาวะ patent ductus arteriosus	39 (13.2%)	23	16
โรคหัวใจพิการตั้งแต่กำเนิดอื่น	27 (9.1%)	13	14
ภาวะเลือดออกในช่องสมอง	3 (1.0%)	2	1
ภาวะน้ำคั่งในโพรงสมอง	10 (3.4%)	7	3
ได้รับการรักษาด้วยออกซิเจน	203 (68.6%)	134	69
ได้รับการใช้เครื่องช่วยหายใจ	137 (46.3%)	88	49
ได้รับการถ่ายเลือด	103 (34.8%)	58	45
ได้รับการรักษาด้วยการส่องไฟ	176 (59.5%)	129	47
ได้รับสารลดแรงตึงผิวถุงลมปอด	3 (1.0%)	2	1
ได้รับการรักษาด้วยวิตามินอี	1 (0.3%)	0	1

ตารางที่ 2 ภาวะจอประสาทตาในทารกจำแนกตามน้ำหนักแรกเกิดและอายุครรภ์

	จำนวนทารกที่ได้รับการตรวจตา (N=296)	NO ROP (N=221)	Mild ROP (N=46)	Prethreshold ROP (N=29)		
				Low-risk (N=27)	Low-risk progress to high-risk (N=26)	High-risk (N=2)
น้ำหนักแรกเกิด(กรัม)						
≤ 750	4	0	0	4	4	0
751 - 1,000	16	1	8	7	6	0
1,001 - 1,250	34	14	11	9	9	0
1,251 - 1,500	40	23	11	5	5	1
1,501 - 1,750	61	52	8	1	1	0
1,751 - 2,000	66	62	3	1	1	0
> 2,000	75	69	5	0	0	1
อายุครรภ์ (สัปดาห์)						
≤ 28	43	13	15	15	14	0
29 - 30	39	20	10	8	8	1
31 - 32	55	41	11	3	3	0
>32	159	147	10	1	1	1

34.9 (15/43) ได้พัฒนาต่อไปเป็น high-risk prethreshold ROP ร้อยละ 32.6 (14/43)

ทารกที่มีอายุครรภ์ 29-32 สัปดาห์ พบ ROP ร้อยละ 35.1 (33/94) เป็น low-risk prethreshold ROP ร้อยละ 11.7 (11/94) ได้พัฒนาต่อไปเป็น high-risk prethreshold ROP ทั้งหมดและเป็น high-risk prethreshold ROP ร้อยละ 1.1 (1/94) ตั้งแต่ตรวจครั้งแรก

ทารกที่มีอายุครรภ์ >32 สัปดาห์ พบ ROP ร้อยละ 7.6 (12/159) เป็น low-risk prethreshold ROP ร้อยละ 0.6 (1/159) ได้พัฒนาต่อไปเป็น high-risk prethreshold ROP และเป็น high-risk prethreshold ROP ร้อยละ 0.6 (1/159) ตั้งแต่ตรวจครั้งแรก

ทารกที่ได้รับการตรวจวินิจฉัยเป็น high-risk prethreshold ROP ได้รับการรักษาด้วยเลเซอร์และ/หรือจี้ความเย็นจนหายเป็นปกติ ร้อยละ 92.86 (26/28) ไม่พบมี recurrence of ROP, กระจกตาหรือเลนส์ตาขุ่น รวมทั้งไม่พบมีทารกที่เกิดภาวะแทรกซ้อนรุนแรง ได้แก่ ภาวะหัวใจหยุดเต้นหรือหยุดหายใจขณะทำการรักษา[18-21]

การศึกษาครั้งนี้ พบทารกที่ตรวจวินิจฉัยเป็น AP-ROP (aggressive posterior ROP คือ ภาวะที่มี plus disease ในบริเวณ posterior location (zone I หรือ posterior zone) ร่วมกับมี rapid progression ของโรค 3 ราย (ร้อยละ 1 จากทารกที่ได้รับการตรวจคัดกรองทั้งหมด) ได้รับการรักษาด้วยเลเซอร์และ/หรือจี้ความเย็นจนหายเป็นปกติ 1 ราย และอีก 2 ราย ยังคงมีลักษณะของโรคที่รุนแรง แพทย์ได้แนะนำการรักษาโดยการฉีดยา anti vascular endothelial growth factor (anti VEGF) เข้าน้ำวุ้นตาเป็นการรักษาเสริมร่วมด้วย ผู้ปกครองของทารกทั้ง 2 รายปฏิเสธการฉีดยาเข้าน้ำวุ้นตา ท้ายที่สุดโรคมีการดำเนินรุนแรงต่อจนเป็น ROP ระยะที่ห้า

ระยะเวลาการเกิดโรค

อายุทารกที่ได้รับการตรวจจอประสาทตาทั้งหมดคือ PMA 27-52 สัปดาห์ (เฉลี่ย 37.76±4.06 สัปดาห์) หรือ 4-20 สัปดาห์หลังคลอด (เฉลี่ย 4.91±1.66 สัปดาห์หลังคลอด) โดยอายุที่เริ่มตรวจพบ ROP เมื่อ PMA 27-45 สัปดาห์ (เฉลี่ย 34.53±3.73 สัปดาห์) หรือ 4-13 สัปดาห์หลังคลอด (เฉลี่ย

4.89±1.64 สัปดาห์หลังคลอด) กลุ่ม prethreshold ROP อายุที่เริ่มพบคือ PMA 27-39 สัปดาห์ (เฉลี่ย 33.17±2.73 สัปดาห์) หรือ 4-6 สัปดาห์หลังคลอด (เฉลี่ย 4.76±0.83 สัปดาห์หลังคลอด) และกลุ่ม high risk prethreshold ROP อายุที่เริ่มพบและได้รับการรักษาคือ PMA 28-42 สัปดาห์ (เฉลี่ย 35.36±3.06 สัปดาห์) หรือ 4-12 สัปดาห์หลังคลอด (เฉลี่ย 7.18±2.16 สัปดาห์หลังคลอด)

ปัจจัยเสี่ยง

เมื่อวิเคราะห์ปัจจัยเสี่ยงต่อการเกิด ROP และปัจจัยที่มีผลต่อความรุนแรงต่อการเกิด high-risk prethreshold ROP ผลดังแสดงในตารางที่ 3

วิจารณ์

โรงพยาบาลสุราษฎร์ธานีเป็นโรงพยาบาลระดับตติยภูมิที่ให้การดูแลรักษาผู้ป่วยภาวะ

วิกฤตโดยกุมารแพทย์เฉพาะทาง มีการตรวจคัดกรองและให้การรักษา ROP โดยจักษุแพทย์จอประสาทตาและน้ำวุ้นตา เกณฑ์การวินิจฉัยและรักษาโรคใช้เกณฑ์ของราชวิทยาลัยจักษุแพทย์แห่งประเทศไทยปี พ.ศ. 2552 ซึ่งสอดคล้องกับข้อแนะนำในการตรวจคัดกรองของ American Academy of Pediatrics, American Academy of Ophthalmology และ American Association for Pediatric Ophthalmology and Strabismus ค.ศ.2006

อุบัติการณ์การตรวจพบโรค ROP มีความแตกต่างกันในแต่ละประเทศและเชื้อชาติ ซึ่งในประเทศไทยเองก็มีการรายงานที่แตกต่างกัน อาจขึ้นกับความสามารถในการดูแลรักษาทารกเกิดก่อนกำหนด และควบคุมปัจจัยเสี่ยงที่อาจมีผลต่อการเกิดโรค ROP[22] จากการศึกษานี้พบอุบัติการณ์ ROP ร้อยละ 25.3 ของทารกทั้งหมดที่ได้รับการตรวจคัดกรองหาภาวะ ROP จากข้อมูลของโรงพยาบาลเชียงรายประชานุเคราะห์ ปี พ.ศ. 2544-2547 ในทารกที่อายุครรภ์น้อยกว่า 37 สัปดาห์ และน้ำหนักแรกเกิดน้อย (น้อยกว่า 2,500 กรัม) ที่ได้รับออกซิเจนรวมถึงทารกที่มีน้ำหนักแรกเกิด <2,000 กรัม ทุกรายพบ ROP ร้อยละ 4.9[23] จากข้อมูลของโรงพยาบาลศรีนครินทร์ คณะแพทยศาสตร์ มหาวิทยาลัยขอนแก่นปี พ.ศ. 2545-2551 ในทารกเกิดก่อนกำหนดที่อายุครรภ์น้อยกว่า 37 สัปดาห์หรือมีน้ำหนักน้อยกว่าหรือเท่ากับ 2,000 กรัม โดย พ.ญ.สุธาสินี สีนะวัฒน์และคณะ พบทารกเกิดก่อนกำหนดที่พบ ROP ร้อยละ 12.2[24] และจากข้อมูลโรงพยาบาลสงขลานครินทร์ ซึ่งทำการตรวจจอประสาทตาในทารกก่อนกำหนด ที่มีน้ำหนักน้อยกว่าหรือเท่ากับ 2,000 กรัม ในปี พ.ศ. 2547-2549 โดย พ.ญ.เพ็นนี สิงหะและคณะพบเป็น ROP ร้อยละ 15.9[25] จากข้อมูลของศูนย์จักษุกุมารสถาบันสุขภาพ

ตารางที่ 3 ผลวิเคราะห์ปัจจัยของโรคจอประสาทตาผิดปกติ

	Odds ratio	95%CI	P Value
ปัจจัยเสี่ยงต่อการเกิด ROP	5.220	2.162 - 12.603	< 0.001
น้ำหนักแรกเกิดเฉลี่ย (ต่ำกว่าหรือเท่ากับ 2,000 กรัม)	10.429	5.296 - 20.536	< 0.001
อายุครรภ์เฉลี่ย (น้อยกว่าหรือเท่ากับ 32 สัปดาห์)	2.554	1.488 - 4.384	0.001
ภาวะโลหิตจาง	9.033	3.798 - 21.712	< 0.001
ภาวะโรคปอดเรื้อรัง	2.400	1.405 - 4.100	0.001
ภาวะการณ์กดหายใจในทารกแรกเกิด	2.658	1.551 - 4.552	0.005
การติดเชื้อในกระแสเลือด	7.466	3.107 - 17.943	< 0.001
ได้รับการรักษาด้วยออกซิเจน	2.848	1.649 - 4.920	< 0.001
ได้รับการใช้เครื่องช่วยหายใจ	4.216	2.431 - 7.311	< 0.001
ได้รับการถ่ายเลือด			
ปัจจัยที่มีผลต่อความรุนแรงต่อการเกิด high-risk prethreshold ROP	3.715	1.206 - 11.446	0.016
อายุครรภ์เฉลี่ย (น้อยกว่าหรือเท่ากับ 30 สัปดาห์)	2.875	1.027 - 8.045	0.034
ได้รับการถ่ายเลือด			

เด็กแห่งชาติมหาราชินีโดย พ.ญ.อุษา ฐิติรัตน์สานนท์และคณะ ในช่วงปี พ.ศ. 2549-2552 จำนวน 1,609 ราย ในทารกก่อนกำหนดที่อายุครรภ์น้อยกว่าหรือเท่ากับ 28 สัปดาห์ หรือมีน้ำหนักน้อยกว่าหรือเท่ากับ 1,500 กรัม พบ ROP ร้อยละ 40.7[26] การที่อุบัติการณ์ของ ROP ในการศึกษา นี้โดยรวมน้อยกว่าบางรายงาน อาจเนื่องจากการศึกษานี้เป็นการศึกษาแบบย้อนหลัง จากข้อมูลเวชระเบียนรวมทั้งไม่ได้รวมข้อมูลทารกที่รับการส่งตัวมารับรักษาโรค ROP จากโรงพยาบาลอื่นที่ไม่ทราบประวัติการรักษาแรกคลอด กลุ่มที่มีความเสี่ยงต่ำ เช่น ทารกที่ตัวใหญ่น้ำหนักมาก อายุครรภ์มาก หรือทารกที่ไม่มีภาวะป่วยเรื้อรังและอยู่โรงพยาบาลสั้นมักจะกลับบ้านก่อนถึงเวลาตรวจตาและไม่มาตามนัด ทำให้กลุ่ม mild ROP ไม่ได้รับการวินิจฉัย ซึ่งมีผลให้อุบัติการณ์รวมของ ROP ต่ำกว่าที่ควรด้วย

โดยจากข้อมูลการศึกษานี้พบทารกที่น้ำหนักแรกเกิดน้อยกว่าหรือเท่ากับ 1,000 กรัม ตรวจพบ ROP มากที่สุด คือ ร้อยละ 95 เป็น prethreshold ROP ร้อยละ 55 ในทารกที่น้ำหนักแรกเกิดน้อยกว่าหรือเท่ากับ 1,250 กรัมตรวจพบ ROP ร้อยละ 72.2 (39/54) เป็น prethreshold ROP ร้อยละ 37 (20/54) ซึ่งใกล้เคียงกับการศึกษาของ Early Treatment for Retinopathy of Prematurity Trial (ETROP) ที่ศึกษาในทารกที่น้ำหนักแรกเกิดน้อยกว่า 1,251 กรัม จำนวน 5,541 ราย พบ ROP ร้อยละ 68 และ prethreshold ROP ร้อยละ 36.9[27-29] ถ้าคิดอุบัติการณ์ในทารกที่น้ำหนักแรกเกิดน้อยกว่าหรือเท่ากับ 1,500 กรัม การศึกษานี้พบ ROP ร้อยละ 59.6 (56/94) เป็น prethreshold ROP ร้อยละ 27.7 (26/94) ซึ่งอุบัติการณ์ค่อนข้างสูงกว่าข้อมูลการศึกษาของเวียดนามในทารกน้ำหนักแรกเกิดน้อยกว่าหรือเท่ากับ 1,500 กรัม ที่พบ ROP ร้อยละ 45.8 โดยเป็น threshold ROP ร้อยละ 9.3[30]

ในการศึกษานี้ในกลุ่มทารกที่มีอายุครรภ์น้อยกว่าหรือเท่ากับ 28 สัปดาห์ ตรวจพบ ROP และ prethreshold ROP มากที่สุด คือ ร้อยละ 69.8 และ 34.9 ตามลำดับ โดยอายุที่เริ่มตรวจพบ ROP ใกล้เคียงกับในการศึกษาของ Cryotherapy for Retinopathy of Prematurity Trial (CRYO-ROP) และ ETROP คือ ค่าเฉลี่ยของ PMA เท่ากับ 34.5 สัปดาห์ในกลุ่ม ROP และ 35.4 สัปดาห์ในกลุ่ม high risk prethreshold ROP[27-29]

ปัจจัยเสี่ยงของการเป็น ROP ที่สำคัญซึ่งทราบกันดีคือน้ำหนักแรกเกิดและอายุครรภ์น้อย ซึ่งในการศึกษานี้พบว่าทารกที่น้ำหนักแรกเกิดน้อยกว่าหรือเท่ากับ 2,000 กรัม อายุครรภ์น้อยกว่าหรือเท่ากับ 32 สัปดาห์ มีภาวะโลหิตจาง ภาวะโรคปอดเรื้อรัง ภาวะการณ์กดหายใจในทารกแรกเกิด การติดเชื้อในกระแสเลือด ได้รับการรักษาด้วยออกซิเจน ได้รับการใช้เครื่องช่วยหายใจและได้รับการถ่ายเลือด มีความสัมพันธ์กับการเกิด ROP อย่างมีนัยสำคัญและยังพบเป็นปัจจัยเสี่ยงในการเกิด ROP ด้วยเช่นกัน ซึ่งภาวะโรคทางกายบางภาวะอาจสัมพันธ์กับภาวะที่ทำให้ทารกต้องได้รับการรักษาด้วยออกซิเจนและได้รับการใช้เครื่องช่วยหายใจเป็นเวลานาน คล้ายกับผลการศึกษาที่ผ่านมาเช่นกัน และปัจจัยที่มีผลต่อความรุนแรงต่อการเกิด ROP ในระยะ high-risk prethreshold จากการศึกษานี้คือ อายุครรภ์ (น้อยกว่า หรือเท่ากับ 30 สัปดาห์) และการได้รับการถ่ายเลือด แต่ไม่พบว่าปัจจัยอื่นรวมถึงน้ำหนักแรกเกิดเป็นปัจจัยที่มีผลต่อความรุนแรงอย่างมีนัยสำคัญ[31]

จากการศึกษาของ ET-ROP พบว่า การรักษา ROP ในระยะ high-risk prethreshold ROP พบว่า ที่เวลา 9 เดือน ตรวจพบมีจอประสาทตาย่นและจอประสาทตาลอกถึงศูนย์กลางจอประสาทตาน้อยกว่าเมื่อเทียบกับการรักษาตามข้อบ่งชี้เดิมตามการศึกษาของ CRYO-ROP ที่ให้การรักษาในระยะ threshold disease และจากการศึกษานี้ พบว่าการรักษา ROP ด้วยเลเซอร์และ/หรือจี้ความเย็นในระยะ high-risk prethreshold ROP ให้ผลการรักษาทางกายวิภาคดีจนหายเป็นปกติได้ถึงร้อยละ 92.86 แต่ทารกที่ได้รับการวินิจฉัยเป็น AP-ROP ยังพบผลการรักษาทางกายวิภาคจนหายเป็นปกติเพียงแค่ร้อยละ 33 มีการศึกษาของ Bevacizumab Eliminates the Angiogenic Threat of Retinopathy of Prematurity Trial (BEAT-ROP) แนะนำให้ฉีดสาร Anti-VEGF เข้าน้ำวุ้นตาในการรักษากลุ่ม AP-ROP แต่ยังไม่มีข้อมูลมากพอด้านความปลอดภัย[32] ซึ่งในการศึกษานี้ผู้ปกครองทารกปฏิเสธ จึงได้รับการรักษาด้วยเลเซอร์ และ/หรือจี้ความเย็นเท่านั้น อย่างไรก็ตาม ทารกที่ร่วมในการศึกษานี้ยังไม่มากพอ เป็นกลุ่มที่ได้รับการดูแลใน NICU ระดับ tertiary care ตั้งแต่เกิดเท่านั้น ยังไม่ได้รวมทารก ROP ที่ได้รับการส่งต่อเข้ามารักษาและทารกที่มีน้ำหนักและอายุครรภ์มาก รวมถึงการติดตามผู้ป่วยยังไม่นานพอ ผลทางการมองเห็นระยะยาว ภาวะความผิดปกติทางสายตา ภาวะต้อหิน ฯลฯ ยังคงต้องติดตามต่อไป

จากการศึกษานี้มีทารกที่น้ำหนักแรกเกิดมากกว่า2,000 กรัม ที่ตรวจพบ ROP 6 ราย โดยมี 1 รายที่พบเป็น high-risk prethreshold ROP และพบทารกที่มีอายุครรภ์ >30 สัปดาห์ตรวจพบ ROP 26 ราย ซึ่งพัฒนาไปเป็น high-risk prethreshold ROP 4 ราย และตรวจพบเป็น high-risk prethreshold ROP ตั้งแต่ตรวจครั้งแรก 1 ราย แต่อย่างไรก็ตามทารกทุกคนที่เป็น high-risk prethreshold ROP ที่ต้องได้รับการรักษาก็ยังอยู่ในเกณฑ์ตามข้อแนะนำในการตรวจคัดกรองและดูแลรักษาทารกเกิดก่อนกำหนดของราชวิทยาลัยจักษุแพทย์แห่งประเทศไทยปี พ.ศ. 2552

สรุป

ทารกทุกรายควรได้รับการตรวจคัดกรองโรค ROP เมื่อน้ำหนักแรกเกิดต่ำกว่าหรือเท่ากับ 1,500 กรัม หรืออายุครรภ์น้อยกว่าหรือเท่ากับ 30 สัปดาห์ หรือทารกคลอดก่อนกำหนดที่น้ำหนักแรกเกิดระหว่าง 1,500-2,000 กรัม หรืออายุครรภ์มากกว่า 30 สัปดาห์ ที่มีปัญหาต่างๆ (unstable clinical course) โดยเวลาที่ควรตรวจจอประสาทตาครั้งแรก คือเมื่อทารกมีอายุหลังคลอด (chronologic age) 4 -6 สัปดาห์ หรืออายุครรภ์บวกกับอายุหลังคลอด (postconceptional age) 31-33 สัปดาห์ โดยถือระยะเวลาที่มาถึงภายหลังเป็นเกณฑ์และคำนึงถึงความปลอดภัยของทารกที่ได้รับการตรวจ การติดตามผลหลังการตรวจครั้งแรก ให้ตรวจทุก 1-4 สัปดาห์ โดยพิจารณาตามลักษณะของจอประสาทตาที่ตรวจพบ และตรวจติดตามจนกว่าจะพบว่าเส้นเลือดของจอประสาทตาด้าน temporal เจริญเต็มที่ หรือกรณีที่โรค ROP สงบแล้ว

ทารกที่มีปัญหาทางร่างกาย (unstable clinical course) ได้แก่ ภาวะโลหิตจาง ภาวะโรคปอดเรื้อรัง ภาวะการณ์กดหายใจในทารกแรกเกิด การติดเชื้อในกระแสเลือด ต้องได้รับการรักษาด้วยออกซิเจน ได้รับการใช้เครื่องช่วยหายใจและได้รับการถ่ายเลือด แพทย์ผู้ดูแลทารกควรพิจารณาว่ามีความเสี่ยงต่อการเกิดโรค ROP สูง และการรักษาด้วยเลเซอร์และ/หรือจี้ความเย็นในระยะ high-risk prethreshold ROP ให้ผลการรักษาทางกายวิภาคจนหายเป็นปกติค่อนข้างสูงและน่าพอใจ

เอกสารอ้างอิง

1. Flynn JT, Bancalari E, Snyder ES, et al. A cohort study of transcutaneous oxygen tension and incidence and severity of retinopathy of prematurity. N Engl J Med 1992;326:1050-4.
2. McNamara JA, Connolly BP. Retinopathy of prematurity. In: Regillo CD, Brown GC, Flynn HW Jr,eds. Vitreoretinal Disease: The Essentials. New York: Thieme, 1999:177-92.
3. ราชวิทยาลัยจักษุแพทย์แห่งประเทศไทย. โรคจอประสาทตาผิดปกติในทารกเกิดก่อนกำหนด (Retinopathy of Prematurity). ข้อแนะนำโรคทางจักษุวิทยาสำหรับจักษุแพทย์.2554:11-6.
4. Committee for the classification of retinopathy of prematurity. An international classification of retinopathy of prematurity. Arch Ophthalmol 1984;102:1130-4.
5. American Academy of Pediatrics. Section on Ophthalmology: Screening examination of premature infants for retinopathy of prematurity. Pediatrics 2001 Sep;108(3):809-11.
6. International Committee for the Classification of Retinopathy of Prematurity. The International Classification of Retinopathy of Prematurity revisited. Arch Ophthalmol 2005;123:991-9.
7. American Academy of Pediatrics, American Academy of Ophthalmology and American Association for Pediatric Ophthalmology and Strabismus. Section on Ophthalmology: Screening Examination of Premature Infants for Retinopathy of Prematurity. Pediatrics 2006;117;572-6.
8. Palmer EA, Flynn JT, Hardy RJ, et al. Incidence and early course of retinopathy of prematurity. The Cryotherapy for Retinopathy of Prematurity Cooperative Group. Ophthalmology 1991;98:1628-40.
9. Judith A Englert, Richard A Saunders, Dilip Purohit, Thomas C Hulsey, Myla Ebeling. The Effect of Anemia on Retinopathy of Prematurity in Extremely Low Birth Weight Infants. Journal of Perinatology 2001;21:21-6.
10. Brown DR, Miller JR, Ripepi UJ, Biglan AW. Retinopathy of prematurity. Risk factors in a five-year cohort of critically ill premature neonates. Am J Dis Child 1987;141:154-60.
11. Hussain N, Clive J, Bhandari V. Current incidence of retinopathy of prematurity, 1989-1997. Pediatrics 1999;104:26.
12. Biglan AW, Brown DR, Reynolds JD. Risk factors associated with retrolental fibroplasia. Ophthalmology 1984;91:1504-11.
13. Hammer ME, Mullen PW, Ferguson JG. Logistic analysis of risk factors in acute retinopathy of prematurity. Am J Ophthalmol 1986;102:1-6.

14. Glowacka E, Kwinta P, Mitkowska Z, et al. Risk factors of retinopathy of prematurity in newborns treated in neonatal intensive care unit of University Children's Hospital Collegium Medicum Jagiellonian University. Przegl Lek 2002;59 Suppl1: 86-90.

15. Brooks SE, Marcus DM, Gillis D, et al.The Effect of Blood Transfusion Protocol on Retinopathy of Prematurity: A Prospective, Randomized Study. Pediatrics 1999;104(3):514-8.

16. Gallo JE, Jacobson L, Broberger U. Perinatal factors associated with retinopathy of prematurity. Acta Paediatr 1993;82:829-34.

17. Hee TK, Toung SY. Retinopathy of Prematurity-mimicking Retinopathy in Full-term babies. Korean J. Ophthalmology 1998;12:98-102.

18. Cryotherapy for Retinopathy of Prematurity Cooperative Group. Multicenter trial of cryotherapy for retinopathy of prematurity: Preliminary results. Arch Ophthalmol 1988;106:471-9.

19. Brown GC, Tasman WS, Naidoff M, Schaffer DB, Quinn G, Bhutani VK. Systemic complications associated with retinal cryoablation for retinopathy of prematurity. Ophthalmology 1990;97:855-8.

20. Cryotherapy for Retinopathy of Prematurity Cooperative Group. Multicenter Trial of Cryotherapy for Retinopathy of Prematurity: ophthalmological outcomes at 10 years. Arch Ophthalmol 2001;119(8):1110-8.

21. Early Treatment for Retinopathy of Prematurity Cooperative Group. Revised indications for the treatment of retinopathy of prematurity: results of the early treatment for retinopathy of prematurity randomized trial. Arch Ophthalmol 2003;121: 1684-94.

22. Gilbert C, Rahi J, Eckstein M, O'Sullivan J, Foster A. Retinopathy of prematurity in middle-income countries. Lancet 1997;350:12-4.

23. กาญจนา ปรีดิศรีพิพัฒน์, ทรงกลด นพเก้านำโชคชัย. ภาวะจอประสาทตาผิดปกติในทารกคลอดก่อนกำหนดโรงพยาบาลเชียงรายประชานุเคราะห์ปี พ.ศ.2544-2547. พุทธชินราชเวชสาร 2548;22: 127-34.

24. สุธาสินี สีนะวัฒน์, สุภิญญา นิคมชัยประเสริฐ, ชินวิช ธเนศสกุลวัฒนา. การศึกษาอุบัติการณ์ของภาวะจอประสาทตาผิดปกติในทารกคลอดก่อนกำหนดที่คลอด ณ โรงพยาบาลศรีนครินทร์, จักษุเวชสาร 2554; 25(1):17-24.

25. เพ็นนี สิงหะ, สุภาภรณ์ เต็งไตรสรณ์, ประสิน จันทร์วิทัน. อุบัติการณ์ของโรคจอตาในทารกเกิดก่อนกำหนดที่มีน้ำหนักแรกเกิดไม่เกิน2,000 กรัมในโรงพยาบาลสงขลานครินทร์. สงขลานครินทร์เวชสาร 2551;26(4):377-83.

26. อุษา ฐิติรัตน์สานนท์, ไอริน สุภางคเสน, ชัยรัตน์ เสาวพฤกษ์, เบญจวรรณ วุฒิวรวงค์, บังอรรัตน์ เกยุราพันธ์, อัจฉรา อัมพรพฤติ. Screening for Retinopathy of Prematurity in Queen Sirikit National Institute of Child Health, Bangkok. จักษุเวชสาร 2554;25(1):9-16.

27. Good WV, Hardy RJ. ETROP Multicenter Study Group. The multicenter study of early treatment for retinopathy of prematurity (ETROP). Ophthalmology 2001;108:1013-14.

28. Quinn GE, Young TL. Retinopathy of prematurity. Focal Points: Clinical Modules for Ophthalmologists. San Francisco: American Academy of Ophthalmology, 2001: module11.

29. Good WV, Hardy RJ, Dobson V, et al. The incidence and course of retinopathy of prematurity: findings from the early treatment for retinopathy of prematurity study. Pediatrics 2005;116:15-23.

30. Phan MH, Nguyen PN, Reynolds JD. Incidence and severity of retinopathy of prematurity in Vietnam, adeveloping middle-income country. J Pediatr Ophthalmol Strabismus 2003;40: 208-12.

31. McGregor ML, Bremer DL, Cole C, et al. High Oxygen Percentage in Retinopathy of Prematurity(HOPE-ROP) study group. Retinopathy of prematurity outcome in infants with prethreshold retinopathy of prematurity and oxygen saturation >94% in room air: the high oxygen percentage in retinopathy of prematurity study. Pediatrics 2002;110:540-4.

32. Mintz-Hittner HA, Kennedy KA, Chuang AZ. The BEAT-ROP Cooperative Group. Efficacy of Intravitreal Bevacizumab for Stage 3+Retinopathy of Prematurity. N Engl J Med 2011;364: 603-15.

Case Report/รายงานผู้ป่วย

Orbital Rosai Dorfman Disease without Lymphadenopathy

วรรณกรณ์ พฤกษากร, พ.บ.
ศุภพงศ์ ถิรคุณวิชชะ, พ.บ.
เปรมจิต เศาณานนท์, พ.บ.

บทคัดย่อ

โรคโรซายน์ ดอฟแมน เป็นโรคที่พบได้ไม่บ่อยนัก โดยเฉพาะที่บริเวณเบ้าตา และส่วนใหญ่มักพบมีความผิดปกติของต่อมน้ำเหลืองร่วมด้วย แต่ในรายงานผู้ป่วย 1 รายที่พบในโรงพยาบาลจุฬาลงกรณ์ สภากาชาดไทยนั้น ผู้ป่วยมาด้วยอาการ ตาโปนข้างซ้ายมา 2 ปี ประมาณ 1 ปีก่อนผู้ป่วยได้รับการวินิจฉัยว่าเป็นเนื้องอกเสมือนของเบ้าตาซ้าย (Idiopathic Orbital Inflammation) และได้รับการรักษาโดยการใช้สเตียรอยด์ ซึ่งอาการตาโปนดีขึ้นเพียง 6 เดือนแล้วกลับเป็นซ้ำอีก ไม่พบความผิดปกติของต่อมน้ำเหลืองและร่างกายส่วนอื่น ผู้ป่วยได้รับการผ่าตัดลดขนาดก้อนและส่งเนื้อเยื่อตรวจทางพยาธิ พบผลทางพยาธิเข้าได้กับโรคโรซายน์ ดอฟแมน โดยไม่พบความผิดปกติของต่อมน้ำเหลืองร่วมด้วย **จักษุเวชสาร 2555; มกราคม-มิถุนายน 26(1): 25-28.**

ภาควิชาจักษุวิทยา คณะแพทยศาสตร์ จุฬาลงกรณ์มหาวิทยาลัย 1873 ถนนพระราม 4 ปทุมวัน กรุงเทพมหานคร 10330

Case Report/รายงานผู้ป่วย

Orbital Rosai Dorfman Disease without Lymphadenopathy

Pruksakorn V, M.D.

Tirakunwichcha S, M.D.

Saonanon P, M.D.

Abstract

Objective: To describe treatment of a rare case of Orbital Rosai Dorfman disease

Materials and Methods: A 42-year-old Thai female patient presented with recurrent painless proptosis of the left eye for 2 years. Ocular examination showed exotropia and hypertropia with ocular motility limitation and lower eyelid ectropion. Systemic evaluation and baseline laboratory investigations were unremarkable. Computerized topography of the orbit depicted an ill-defined infiltrative mass at the medial extraconal space with intraconal invasion and medial wall destruction. Anterior orbitotomy with tumor removal was performed.

Results: Histopathological study revealed diffuse lymphoid aggregation in the inflamed background. Foamy histiocytes containing lymphocytes (emperipolesis) were observed. S-100 immunohistochemistry staining was positive. The findings were consistent with Rosai Dorfman disease. The patient was satisfied with reduced proptosis and diplopia deminution.

Conclusions: Rosai Dorfman disease can be manifested as an orbital inflammation with or without lymphadenopathy. Typical histopathological illustration is needed to diagnose this rare entity in a proptotic patient.
Thai J Ophthalmol 2012; January-June 26(1): 25-28.

Keywords: Rosai Dorfman disease, histiocytosis, orbit, ocular adnexa, proptosis

Department of Ophthalmology, Faculty of Medicine, Chulalongkorn University and King Chulalongkorn Memorial Hospital, Thai Red Cross Society, Bangkok, Thailand

Background

Rosai Dorfman disease (RDD) or Sinus histiocytosis with massive lymphadenopathy (SHML) was first described by Dr. Rosai and Dr. Dorfman in 1969 1. It is a rare, benign idiopathic, histiocytic proliferation disease, typically presenting with massive lymphadenopathy associated with fever, leukocystosis and systemic involvement. Extranodal involvement including skin, nose, skeletal system, central nervous system, and respiratory tracts has been described, of which 10% were orbit and ocular adnexa[2]. We report a case of Orbital Rosai Dorfman disease at King Chulalongkorn Memorial Hospital.

Case Report

A 42-year-old healthy Thai female patient presented with recurrent proptosis of the left eye for one year. Two years earlier, she also had a painless proptosis of the left eye and was diagnosed as having idiopathic orbital inflammation which improved with a course of six months oral prednisolone therapy. In this visit, she reported periodic eye pain with diplopia. Her best corrected visual acuity (BCVA) was 20/20 for the right eye and 20/30 for the left. The patient had a non-axial proptosis of the left eye with exotropia and hypertropia (Figure 1). Hertel exophthalmometry reading of 16mm on the left and 13 mm on the right at base 104 was documented. There was a firm ill-defined mass, 2 x 2.5 cm in size, with bluish discoloration located at the medial side of the lower eyelid which caused mild lower eyelid ectropion. No cervical and axillary lymphadenopathy was detected. General physical examination was unremarkable.

A routine preoperative laboratory test was performed. Complete blood count (CBC) showed hematocrit of 32.6 %, white blood cell 8,440 cells/μl with 51.9% neutrophils, 37.7% lymphocytes and platelet count of 232,000/μl. Thyroid function test was within normal range. Chest radiography was normal. Computed tomography of the orbit with contrast enhancement depicted an infiltrative enhancing mass mainly at the inferomedial aspect of the left orbit (Figure 2). Bony erosion with left ethmoid labyrinth, nasolacrimal duct opening and maxillary sinus involvement was also noted.

The patient was diagnosed as having orbital inflammation but lymphoproliferative lesion was also a differential diagnosis. Anterior orbitotomy with tumor removal was performed and tissue was sent for histopathological study.

This study was approved to review the patient's chart by the Institutional Review Board.

Figure 1. *Clinical photography showing non-axial proptosis with exotropia and hypertropia of the left eye (รูปสีท้ายเล่ม)*

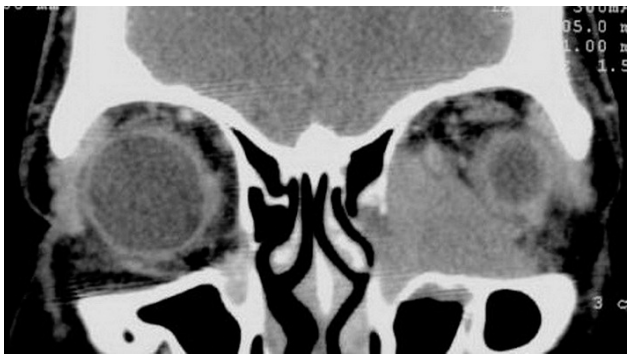

Figure 2. *Coronal view of computed tomography showing infiltrative mass at the inferomedial aspect of left orbit, ethmoid and maxillary sinus with bone erosion*

Results

Histopathological study demonstrated diffuse lymphoid aggregation in the inflamed background. Lymphocytes within foamy histiocytes (emperipolesis) were observed (Figure 3). S-100 immunohistochemistry staining was positive, CD 68 and CD1a was negative. The findings were compatible with Rosai Dorfman disease. After surgical debulking, the patient became less proptotic and was satisfied even with some degree of double vision.

Discussion

Rosai Dorfman disease (RDD) typically presents with bilateral painless lymphadenopathy which is mainly cervical lymph nodes[3]. It usually affects children and young adults in the first two decades of life without racial predilection[4]. Extranodal manifestation particularly the eye and the ocular adnexa may occur as part of a systemic disease. Ophthalmic manifestations can be solitary[5-7] or can accompany lymph node enlargement[2]. Foucar et al. described 13 of 113 cases of sinus histiocytosis with massive lymphadenopathy that had uveal tract, eyelid and orbital soft tissue involvement[2]. The affected areas vary from the eyeball 8-10 through the orbit[3,11-17]. Uncommon ocular manifestations were reported as epibulbar tumor[9,10,18,19], anterior uveitis[8,9], choroidal mass 4 or solely displayed as the eyelid lesion[18]. It could also be presented as lacrimal gland lesions[11-13], intermittent tearing emanated from lacrimal sac occlusion[17], and compressive optic neuropathy[20]. The diagnosis of Rosai-Dorfman disease is difficult clinically, histopathological illustration of typical finding as described by Kruse et al. and Khan et al. is always needed[5-7]. Emperipolesis, where the viable lymphocytes are invaginated in the cytoplasm of the histiocytes, is the histopathological hallmark. In this case, the patient presented with a firm mass with bony erosion and normal visual acuity. Neither lymphadenopathy nor systemic disease was found. The definite diagnosis without histopathological study could not be established, and the differential diagnosis of Wegener's granulomatosis or lymphoma was noted. The patient was satisfied after surgical debulking of the tumor. A diversity of treatments has been proposed such as corticosteroids, immunosuppressive drugs, radiotherapy and surgical removal[14]. But because of the rarity of the disease, there is still no standard treatment for RDD.

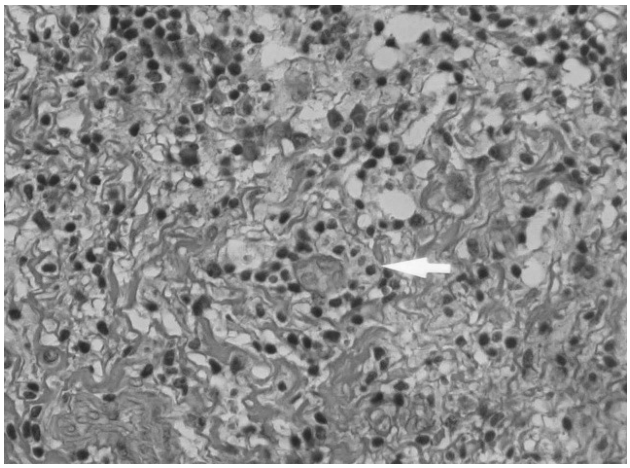

Figure 3. *Histopathology showing diffuse lymphoid aggregation in the inflamed background. Foamy histiocytes containing lymphocytes (arrow). (รูปสีท้ายเล่ม)*

Conclusions

Rosai Dorfman disease can be manifested as an orbital inflammation with or without lymphadenopathy. High index of suspicion and typical histopathological illustration are needed to diagnose this rare entity in a proptotic patient.

References

1. Rosai J, Dorfman RF. Sinus histiocytosis with massive lymphadenopathy. A newly recognized benign clinicopathological entity. Arch Pathol 1969;87:63-70.
2. Foucar E, Rosai J, Dorfman RF. The ophthalmologic manifestations of sinus histiocytosis with massive lymphadenopathy. Am J Ophthalmol 1979;87:354-67.

3. Friendly DS, Font RL, Rao NA. Orbital involvement in 'sinus' histiocytosis. A report of four cases. Arch Ophthalmol 1977;95:2006-11.

4. Mohadjer Y, Holds JB, Rootman J, Wilson MW, Gigantelli JW, Custer PL. The spectrum of orbital Rosai-Dorfman disease. Ophthalmic Plastic & Reconstructive Surgery 2006;22(3):163-8.

5. Khan R, Moriarty P, Kennedy S. Rosai Dorfman disease or sinus histiocytosis with massive lymphadenopathy of the orbit. Br J Ophthalmol 2003;87:1054

6. Kruse AL, Gengler C, Gratz KW, Obwegeser JA. Extranodal manifestation of Rosai-Dorfman disease without involvement of lymph nodes. J Craniofac Surg 2010;21:1733-6.

7. Khan AA, Siraj F, Rai D, Aggarwal S. Rosai-Dorfman disease of the paranasal sinuses and orbit. Hematol Oncol Stem Cell Ther 2011;4:94-6.

8. Pivetti-Pezzi P, Torce C, Colabelli-Gisoldi RA, Vitale A, Baccari A, Pacchiarotti A. Relapsing bilateral uveitis and papilledema in sinus histiocytosis with massive lymphadenopathy (Rosai-Dorfman disease). Eur J Ophthalmol 1995;5:59-62.

9. Tan HY, Kao LY. Rosai-Dorfman disease manifesting as relapsing uveitis and subconjunctival masses. Chang Gung Med J 2002;25:621-5.

10. Maheshwari R, Shekde S. Extranodal Rosai-Dorfman disease presenting as an isolated epibulbar mass. Indian J Ophthalmol 2008;56:502-4.

11. Reddy A, Beigi B, Linardos E. Rosai-Dorfman syndrome affecting the lacrimal gland. Orbit 2001;20:239-42.

12. Lee-Wing M, Oryschak A, Attariwala G, Ashenhurst M. Rosai-Dorfman disease presenting as bilateral lacrimal gland enlargement. Am J Ophthalmol 2001;131:677-8.

13. Beckingsale P, Sullivan T, Whitehead K. A case of Rosai-Dorfman disease involving the lacrimal gland in an elderly patient. Orbit 2002;21:169-75.

14. Prabhakaran VC, Bhatnagar A, Sandilla J, Olver J, Leibovitch I, Ghabrial R, et al. Orbital and adnexal Rosai-Dorfman disease. Orbit 2008;27:356-62.

15. Vemuganti GK, Naik MN, Honavar SG. Rosai Dorfman disease of the orbit. J Hematol Oncol 2008;1:7.

16. P OR, Patel V, Luthert P, Chandrasekharan L, Malhotra R. Orbital Rosai-Dorfman disease with subperiosteal bone involvement mimicking eosinophilic granuloma. Orbit 2012;31:24-6.

17. Kamal S, Kumar S, Goel R, Bodh SA, Kumar R, Bansal S, et al. Rosai-Dorfman with bilateral involvement of lacrimal sac as extranodal disease. Orbit 2012;31:132-3.

18. Zimmerman LE, Hidayat AA, Grantham RL, Chavis RM, Stopak SS, Dreizen NG, ÕNeill JF. Atypical cases of sinus histiocytosis (Rosai-Dorfman disease) with ophthalmological manifestations. Trans Am Ophthalmol Soc 1988;86:113-35.

19. de Oliveira RCS, Rigueiro M, Vieira AC, de Freitas D, Sato E. Rosai-Dorfman disease manifesting as an epibulbar ocular tumour. Clinical & Experimental Ophthalmology 2011;39: 175-7.

20. Goldberg S, Mahadevia P, Lipton M, Rosenbaum PS. Sinus histiocytosis with massive lymphadenopathy involving the orbit: reversal of compressive optic neuropathy after chemotherapy. J Neuroophthalmol 1998;18:270-5.

Review Article/บทฟื้นฟูวิชาการ

Recommendations of Chloroquine Retinopathy Screening

ชวกิจ ภูมิบุญชู, พ.บ.

ธนภัทร รัตนภากร, พ.บ.

Chloroquine (CQ) เป็นยาต้านมาลาเรียที่มีประสิทธิภาพ และอนุพันธ์ของยา chloroquine ก็มีประโยชน์ในการควบคุมโรคเนื้อเยื่อเกี่ยวพัน (Connective-tissue diseases) ได้ แต่ผู้ป่วยโรคกลุ่มดังกล่าวมีความจำเป็นต้องใช้ยาอย่างต่อเนื่องเป็นเวลานาน และพบได้บ่อยว่ายาสามารถก่อให้เกิดผลข้างเคียงตามมาได้[1]

มีรายงานภาวะพิษของยาต่อตามานาน[1] ทั้งยา chloroquine (CQ) และ hydroxychloroquine (HCQ) ซึ่งจะทำให้เกิดพิษกับจอตาและก่อให้เกิดการเสื่อมสภาพของเซลล์จอตา (CQ toxicity) โดยเฉพาะบริเวณจุดภาพชัด (CQ maculopathy) สำหรับอุบัติการณ์การเกิดพิษมีการรายงานที่ต่างกัน กล่าวคือ ในผู้ป่วยที่ใช้ยา chloroquine มีรายงานตั้งแต่ร้อยละ 10-25[2,3] และร้อยละ 0.08-4.3 สำหรับ hydroxychloroquine[4-7] อุบัติการณ์จะพบสูงขึ้นในผู้ป่วยที่ใช้ยามานาน หรือได้รับยาในขนาดที่สูง ภาวะดังกล่าวแม้พบไม่มากแต่ก็มีความสำคัญทางคลินิกสูง เนื่องจากการฟื้นตัวของการมองเห็นจะมีได้น้อย

ปัจจุบันยังไม่มีข้อสรุปที่ชัดเจนถึงกลไกที่ทำให้เกิดภาวะนี้ แต่แพทย์จะสามารถตรวจพบลักษณะเฉพาะที่เซลล์ของจอตาชั้น Retinal pigment epithelium (RPE) โดยจะพบเป็นการลดลงของเม็ดสีเป็นวงรอบ fovea (Ring of RPE depigmentation) ในตาทั้งสองข้าง ที่เราเรียกว่า “Bull's-eye maculopathy”[8-9]

อย่างไรก็ตามลักษณะดังกล่าวเป็นการเปลี่ยนแปลงที่เกิดในระยะท้ายๆ ของโรค ในระยะเริ่มต้นจะเกิดการเปลี่ยนแปลงกับการทำงานของเซลล์จอตาบริเวณ paracentral retina ก่อน ซึ่งจะตรวจได้จากการลดลงของลานสายตาแบบ Automated visual field และการลดลงของคลื่นไฟฟ้าจอตา multifocal electroretinogram (mf-ERG)[10-15]

สิ่งสำคัญที่จะต้องทำความเข้าใจก็คือ เป้าหมายของการคัดกรองเป็นไปเพื่อที่จะ**ตรวจหาภาวะ CQ maculopathy ให้ได้เร็วที่สุด** ตั้งแต่ระยะเริ่มต้น เพื่อลดการสูญเสียสายตาชนิดรุนแรงและถาวร ไม่ใช่การป้องกันไม่ให้เกิดโรค

ปัจจุบันเนื่องจากอุปกรณ์และเครื่องมือที่ใช้ในการตรวจมีความก้าวหน้าและมีประสิทธิภาพดีขึ้น การตรวจได้ผลละเอียดแต่ใช้เวลาน้อยลง จึงได้มีการทำการปรับปรุงแนวทางการคัดกรองความผิดปกติจากการใช้ยา chloroquine ขึ้นโดย American Academy of Ophthalmology เมื่อปี 2011[16] ที่ผ่านมา ซึ่งแนวทางดังกล่าวสามารถนำมาศึกษาและปรับใช้ได้กับบริบทของประเทศไทยได้

ภาควิชาจักษุวิทยา คณะแพทยศาสตร์ มหาวิทยาลัยขอนแก่น

1. การคัดกรองเมื่อผู้ป่วยเริ่มใช้ยา (Baseline examination)

ผู้ป่วยทุกรายควรได้รับการตรวจคัดกรองครั้งแรกภายในหนึ่งปีหลังเริ่มใช้ยา ซึ่งประกอบด้วย

1. การซักประวัติ จุดประสงค์เพื่อประเมินความเสี่ยงต่อการเกิด CQ maculopathy แพทย์ควรซักประวัติเพื่อค้นหาผู้ป่วยที่มี*ความเสี่ยงสูง* ซึ่งได้แก่ผู้ป่วยที่มีปัจจัยเสี่ยง 5 กลุ่ม ดังต่อไปนี้

1. ระยะเวลาที่ใช้ยา ความเสี่ยงสูงถ้าใช้มามากกว่า 5 ปี ประวัติข้อนี้อาจเป็นการซักเมื่อผู้ป่วยมาคัดกรองครั้งถัดมา

2. ขนาดยา จะต้องซักทั้งปริมาณยาสะสม และขนาดยาต่อวัน

2.1 ปริมาณยาสะสมที่ได้รับ พบรายงานการเกิดพิษบ่อยในกรณีที่ได้รับยา

2.1.1 CQ ปริมาณยาสะสมที่มากกว่า 460 กรัม ในขนาดยาปกติ 250 มิลลิกรัมต่อวัน ยาจะสะสมถึงขนาดดังกล่าวใน 5 ปี

2.1.2 HCQ ปริมาณยาสะสมมากกว่า 1,000 กรัม ผู้ป่วยที่ใช้ยาขนาดปกติ 400 มิลลิกรัมต่อวันจะถึงระดับนี้เมื่อกินติดต่อกัน 7 ปี

2.2 ขนาดยาต่อวัน จากการศึกษาพบว่า **CQ maculopathy สัมพันธ์กับปริมาณยาสะสมมากกว่า** อย่างไรก็ตาม ขนาดยาต่อวันที่มากเกินก็อาจเพิ่มความเสี่ยงต่อโรค

2.2.1 CQ ที่มากกว่า 250 มิลลิกรัมต่อวัน หรือมากกว่า 3.0 มิลลิกรัมต่อน้ำหนักตัวเป็นกิโลกรัมต่อวัน (สำหรับผู้ป่วยที่มีรูปร่างเล็ก)

2.2.2 HCQ ที่มากกว่า 400 มิลลิกรัมต่อวันหรือมากกว่า 6.5 มิลลิกรัมต่อน้ำหนักตัวเป็นกิโลกรัมต่อวัน (สำหรับผู้ป่วยที่มีรูปร่างเล็ก)

3. โรคตับและไต ยาทั้งสองชนิดขับออกจากร่างกายทั้งทางตับและไตโรคที่เกิดกับอวัยวะทั้งสองอาจทำให้ยาขับออกจากร่างกายได้ช้าลงและระดับยาในกระแสเลือดสูงขึ้น

4. อายุ อายุมากจะเพิ่มความเสี่ยง มีความเป็นไปได้ว่าภาวะจอตาเสื่อมจะทำให้การเกิดพิษเป็นไปได้มากขึ้น

5. มีโรคของจอตาและจุดภาพชัดอยู่เดิม ไม่มีข้อมูลจำเพาะที่ระบุว่ามีความสัมพันธ์กับการเกิดพิษต่อจอตา แต่ผู้ป่วยที่มีโรคของจอตาและจุดภาพชัดอาจมีอาการแสดงที่บดบังภาวะพิษของยา แพทย์หลายท่านถือเป็นข้อห้ามในการสั่งยาทั้งสองชนิด ถ้าผู้ป่วยมีโรคของจอตาและจุดภาพชัด

แพทย์ควรให้ข้อมูลกับผู้ป่วยว่าถ้ามีโรคหรืออาการดังกล่าวถือว่าเป็นกลุ่มที่มีความเสี่ยงสูงอาจจำเป็นต้องนัดมาคัดกรองเร็วและถี่กว่าคนทั่วไป

2. การตรวจลูกตาและจอตา

2.1 การตรวจวัดระดับสายตา เริ่มจากการวัดสายตา และการวัดระดับสายตาเพื่อหาระดับสายตาที่ดีที่สุดของผู้ป่วย

2.2 การตรวจลูกตาส่วนหน้า โดยเน้นที่การตรวจดูกระจกตาว่ามีภาวะ Verticillata ในระดับของ Corneal epithelium หรือไม่

2.3 การตรวจจอตา แนะนำให้ขยายม่านตาเพื่อตรวจ โดยเฉพาะบริเวณจุดภาพชัด (macula) เพื่อดูว่ามี drusen หรือมี pigmentary changes ของเซลล์ชั้น RPE หรือไม่ ถ้ามีควรจดบันทึกหรือถ่ายภาพจอตาไว้เพื่อป้องกันความสับสนกับภาวะพิษจากยา อาการแสดงที่สำคัญในระยะเริ่มต้นที่จักษุแพทย์จะต้องค้นหา ได้แก่ paracentral visual field loss, paracentral tissue damage เป็นอาการแสดงที่เราต้องตรวจให้พบเมื่อดูแลผู้ป่วยเป็นระยะยาว นอกจากนี้การตรวจจอตาจะต้องมุ่งเน้นการค้นหาภาวะ Bull's eye maculopathy ให้เร็วที่สุดด้วย

3. การตรวจลานสายตาชนิด Automated Threshold Visual Field Test

พบว่าการลดลงของความไวในการตอบสนองต่อการตรวจลานสายตาชนิด automated threshold visual field test with white 10-2 pattern สามารถคัดกรองความผิดปกติของจอตาได้เร็วกว่าการใช้ภาพถ่ายจอตา นอกจากนั้นแพทย์ควรใส่ใจความผิดปกติของลานสายตาแบบ **ไม่จำเพาะ** (nonspecific response) ด้วย เนื่องจากหลายครั้งที่แพทย์ละเลยแล้วในระยะยาวผู้ป่วยเกิดการสูญเสียการมองเห็นชนิดถาวรและรุนแรง ซึ่งถ้าเราตรวจพบการสูญเสียลานสายตาแบบ paracentral scotoma ที่ชัดเจน นั่นหมายถึงการเกิดพิษจากยาเข้าสู่ระยะท้ายๆ แล้ว

ดังนั้นในกรณีที่ผลตรวจไม่ชัดเจนแนะนำให้แพทย์ส่งตรวจลานสายตาซ้ำทันที เมื่อสงสัยว่าการลดลงของลานสายตานั้นเป็นผลที่เกิดจากยา โดยเฉพาะอย่างยิ่งถ้าความผิดปกติอยู่ที่จุดภาพชัดหรือบริเวณข้างเคียง (parafoveal area)

4. การตรวจชนิดที่เป็น objective test

4.1 การตรวจตาด้วยเครื่อง optical coherence tomography (OCT) ชนิด spectral domain

การถ่ายภาพจอตาแบบตัดขวาง (cross section) ด้วยเครื่อง spectral domain OCT ทำให้ภาพที่ได้มีความละเอียดมากขึ้น สามารถตรวจพบความผิดปกติได้เร็วขึ้น มีหลายการศึกษาพบว่าสามารถตรวจพบการเปลี่ยนแปลงที่เกิดขึ้นได้เร็วกว่าเมื่อเทียบกับการตรวจ automated visual field[17-21]

ผลการตรวจระยะเริ่มต้นจะพบการเปลี่ยนแปลงที่เซลล์ของจอตาชั้นต่างๆ ได้แก่ การเปลี่ยนแปลงของเซลล์ชั้น inner segment (IS) และ outer segment (OS), การสูญเสียเซลล์บริเวณ perifoveal IS/OS junction, การบางตัวลงของเซลล์ในชั้น outer nuclear layer

ในระยะท้ายของโรค จะพบการบางตัวลงของเซลล์ในชั้น outer nuclear layer เป็นมากขึ้น, มีการสูญหายของเซลล์ในชั้น IS/OS junction ที่บริเวณ perifovea ในขณะที่บริเวณจุดภาพชัด (fovea) เรตินาชั้นนอกจะยังดีเมื่อเปรียบเทียบกันกับบริเวณรอบข้างจะเห็นเป็นลักษณะคล้ายจานบิน ซึ่งเรียกว่า “Flying saucer” sign[22]

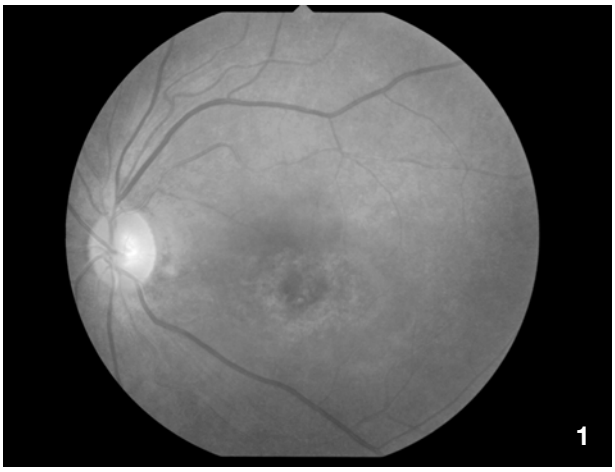

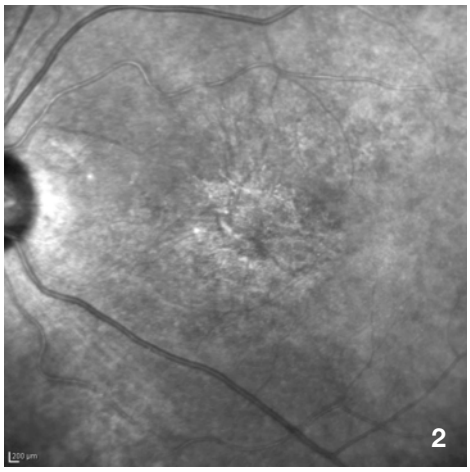

รูปที่ 1-3 *แสดงภาวะ CQ toxicity ในผู้ป่วยรายเดียวกัน พบการเปลี่ยนแปลงของเซลล์ชั้น RPE จากรูป 1-2 (รูปสีท้ายเล่ม)*

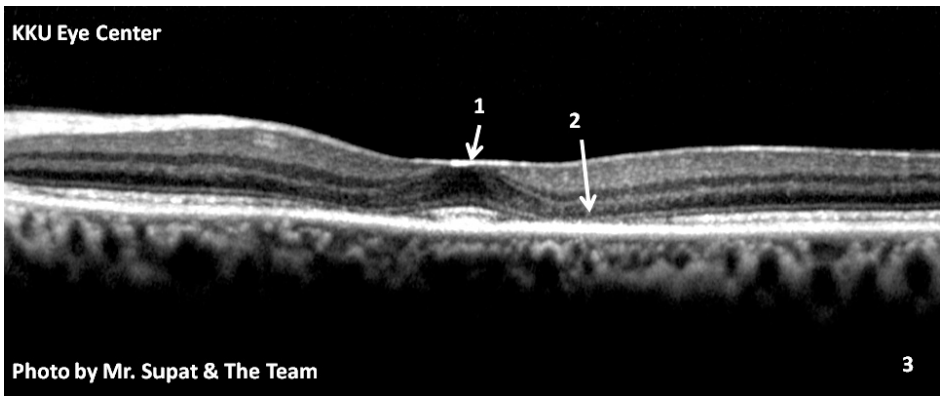

รูปที่ 3 *เป็นความผิดปกติที่พบจากภาพ OCT โดย ลูกศรหมายเลข 1 แสดงลักษณะที่เรียกว่า “Flying saucer” sign ที่บริเวณจุดภาพชัด ลูกศรหมายเลข 2 แสดงการสูญเสียเซลล์ในชั้น IS/OS junction และการบางตัวลงของเซลล์ในชั้น Outer nuclear layer*

4.2 Multifocal ERG (mf-ERG)

ผลที่ได้จากการตรวจจะทำให้สามารถพบความผิดปกติชนิดเฉพาะที่ในบริเวณจุดภาพชัด (Macula) และยังพบความผิดปกติได้เร็วกว่าการตรวจด้วยเครื่อง Automated visual field โดยความผิดปกติที่พบนั้นจะเป็นการลดลงของ Amplitude ของคลื่นที่อยู่บริเวณ Perifovea (ring 2)[17,19,23,24]

4.3 Fundus Autofluorescence (FAF)

การถ่ายภาพ fundus autofluorescence (FAF) จะแสดงความผิดปกติเล็กๆ ที่เกิดในเซลล์ชั้น RPE ได้เร็ว โดย จะพบความเข้มของ FAF ในบริเวณ perifoveal[17] ในบางราย จะพบความผิดปกติได้เร็วกว่าการตรวจลานสายตา อย่างไรก็ตาม อุปกรณ์ชนิดนี้ยังต้องทำการศึกษาเพื่อเปรียบเทียบความไวในการตรวจคัดกรองความผิดปกติกับเครื่องมืออื่นๆ อีก นอกจากนั้นยังมีการใช้อยู่ในวงจำกัด มักใช้เฉพาะในโรงพยาบาลขนาดใหญ่เท่านั้นเนื่องจากเครื่องมือมีราคาแพง

2. การคัดกรองประจำปี (annual examination)

การคัดกรองประจำปีควรเริ่มเมื่อใช้ยาไปเป็นเวลา 5 ปี ผู้ป่วยทุกรายควรได้รับการตรวจอย่างน้อยเป็นประจำทุกปี และอาจจะตรวจคัดกรองบ่อยขึ้นกรณีที่ผู้ป่วยมีความเสี่ยงสูงกว่าคนปกติ ทุกครั้งผู้ป่วยควรได้รับการตรวจครบถ้วนเหมือนการตรวจครั้งแรก ได้แก่

การซักประวัติ ควรซักประวัติประเมิน การเปลี่ยนแปลงของการมองเห็นระหว่างที่ยังได้รับยาอยู่ ได้แก่ ระดับการมองเห็นลดลง, อ่านหนังสือลำบากขึ้น, central scotoma, มี blind spot, มีโรคของจอตาที่เกิดขึ้นใหม่

(ควรประเมินความเสี่ยงซ้ำทุกครั้งเพื่อดูว่ามีการเปลี่ยนแปลงของความเสี่ยงต่อการเกิดโรคมากขึ้นหรือไม่), จากนั้นจึงทำ**การตรวจลูกตาและจอตา, การตรวจลานสายตา,** และ**การตรวจชนิดที่เป็น objective test** ตามลำดับ

ตารางสรุปแนวทางการคัดกรอง

1. การตรวจตาครั้งแรก 1.1 ซักประวัติประเมินความเสี่ยง 1.2 การตรวจตา 1.3 การตรวจ automated visual field 1.4 การตรวจชนิด objective อย่างน้อย 1 ชนิดถ้าเป็นไปได้ - spectral domain OCT - FAF - mf-ERG	**เริ่มตรวจครั้งแรกภายในปีแรกหลังเริ่มได้รับยา** ประวัติขนาดยาที่ใช้, อายุ, โรคตับและไต, โรคของจอตา - ตรวจดู corneal verticillata - ตรวจดู Macular area ว่ามีการเปลี่ยนแปลงที่เซลล์ชั้น RPE หรือมี Bull's-eye maculopathy หรือไม่ เพื่อหาการลดลงของ sensitivity แบบเฉพาะจุด ตรวจดูการเปลี่ยนแปลงในชั้น IS-OS cell junction มองหาการเปลี่ยนแปลงที่เกิดกับ FAF pattern ซึ่งจะพบความผิดปกติทั้งการเพิ่มขึ้นและลดลงของ FAF มองหา paracentral area ว่ามีการลดลงของ Amplitude หรือไม่
2. การตรวจคัดกรองครั้งที่สองและครั้งถัดไป	**ตรวจหลังจากใช้ยาเป็นเวลา 5 ปี จากนั้นตรวจคัดกรองซ้ำทุกปี และกรณีที่พบว่าผู้ป่วยมี*ความเสี่ยงสูง* ได้แก่** **1. ได้รับยามานาน** **2. ได้รับยาขนาดสูงทั้งขนาดยาสะสม และขนาดยาต่อวัน** **3. อายุมาก** **4. โรคตับ หรือ โรคไต** **5. มีโรคจอตาเดิม** **ควรเริ่มการคัดกรองก่อน 5 ปีและนัดบ่อยขึ้น**

เมื่อตรวจพบภาวะ CQ maculopathy

1. รายที่น่าสงสัย อาจจากมีอาการผิดปกติ หรืออาการแสดง และจากผลตรวจที่น่าสงสัยควรได้รับการตรวจลานสายตาซ้ำเพื่อความแน่ใจ หรือถ้าหากยังไม่แน่ใจ อาจจำเป็นต้องส่งตัวผู้ป่วยเพื่อไปตรวจ spectral domain OCT, FAF หรือ mfERG เพื่อการยืนยัน

2. รายที่มีความเป็นไปได้ ว่าอาจจะเกิด CQ maculopathy ถ้าผู้ป่วยไม่มีความจำเป็นต้องใช้ยาต่อ หรือมีความจำเป็นน้อย แนะนำให้หยุดการใช้ยาเลย แต่ถ้าจำเป็นต้องใช้ยาต่อจะต้องนัดมาติดตามผลเร็วขึ้นในช่วง 3-6 เดือน จนกว่าจะได้การวินิจฉัยที่แน่นอน และแนะนำให้ผู้ป่วยได้รับการตรวจ objective test อย่างใดอย่างหนึ่งด้วยเพื่อช่วยการวินิจฉัย

3. รายที่น่าจะเป็น CQ maculopathy แนะนำให้หยุดยาเร็วที่สุดที่ทำได้แต่ถ้าจำเป็นต้องใช้ยาต่อผู้ป่วยควรรับทราบความเสี่ยงต่อเกิดการสูญเสียการมองเห็น และควรนัดมาติดตามผลทุก 3 เดือน

การตรวจที่ไม่แนะนำในการคัดกรอง

การตรวจพิเศษต่อไปนี้เป็นกลุ่มที่ไม่ละเอียดเพียงพอที่จะใช้ในการคัดกรอง เสียเวลานานในการตรวจ หรือยังไม่มีข้อสรุปชัดเจนถึงความไวในการใช้คัดกรองดังนั้นจึงไม่แนะนำให้ใช้ ซึ่งได้แก่

1. การถ่ายภาพจอตา (fundus photography) เนื่องจากความไวของภาพจอตาต่อความผิดปกติ ยังไม่ดีพอสำหรับผู้ป่วย CQ maculopathy แต่มีข้อดีคือ การถ่ายภาพสามารถใช้เปรียบเทียบการเปลี่ยนแปลงของจอตาผู้ป่วยได้

2. Time domain OCT ความละเอียดของภาพที่ได้จาก OCT ชนิดนี้ไม่ดีพอที่จะแสดงรายละเอียดของความผิดปกติ

3. การฉีดสีถ่ายภาพจอตา (fundus fluorescein angiography, FFA) ประสิทธิภาพยังไม่ดีไปกว่าการตรวจชนิดที่เป็นการตรวจด้านการทำงาน (functional test)

4. Full-field ERG เป็นตรวจการทำงานของจอตาทั้งหมด ทำให้ความปกติที่เกิดจาก CQ toxicity ซึ่งมีขนาดเล็กและอยู่จำกัดแค่บริเวณจุดภาพชัด (macular area) ตรวจพบได้ช้า และพบในระยะท้ายๆ ของโรคแล้ว

5. Amsler grid การใช้ Amsler grid จะมีความแตกต่างของการใช้ตามความสนใจและความเข้าใจของผู้ป่วยแต่ละราย ทำให้ความรวดเร็วและประสิทธิภาพของการตรวจแตกต่างกันได้มาก ไม่เหมาะที่จะนำมาเป็นการตรวจเพื่อคัดกรอง

6. Color vision test เนื่องจากความไม่ชัดเจนเรื่องความไวต่อการตรวจหาความผิดปกติตั้งแต่เริ่ม และความจำเพาะเจาะจงของการตรวจ

7. Electro-oculogram (EOG) ยังไม่มีความชัดเจนเรื่องของความไวของการใช้คัดกรองความผิดปกติ อีกทั้งการตรวจใช้เวลานาน ดังนั้นจึงไม่แนะนำให้นำมาใช้เพื่อการตรวจคัดกรอง

เอกสารอ้างอิง

1. Bernstein HN. Chloroquine ocular toxicity. Surv Ophthalmol. 1967;12:415-47.
2. Fishman GA, Sokol S. Toxic conditions. In: Fishman GA, Sokol S. Electrophysiologic testing in disorders of the retina, optic nerve, and visual pathway. San Francisco: American Academy of Ophthalmology. 1990:60-1.
3. Shinjo SK, O Maia Jr, VA Tizziani, Morita C, Kochen JA, WY Takahashi, et al. Chloroquine-induced bull's eye maculopathy in rheumatoid arthritis: related to disease duration. Clin Rheumatol. 2007;26:1248-53.
4. Bernstein HN. Ophthalmologic considerations and testing in patients receiving long-term antimalarial therapy. Am J Med. 1983;75(1A):25-34.
5. Mavrikakis I, Sfikakis PP, Mavrikakis E, et al. The incidence of irreversible retinal toxicity in patients treated with hydroxychloroquine: a reappraisal. Ophthalmology. 2003;110:1321-6.
6. Levy GD, Munz SJ, Paschal J, et al. Incidence of hydroxychloroquine retinopathy in a large multicenter outpatient practice. Arthritis Rheum. 1997;40:1482-6.
7. Wolfe F, Marmor MF. Rates and predictors of hydroxychloroquine retinal toxicity in patients with rheumatoid arthritis and systemic lupus erythematosus. Arthritis Care Res (Hoboken). 2010;62:775-84.

8. Bernstein H, Zvaifler N, Rubin M, Mansour AM. The ocular deposition of chloroquine. Invest Ophthalmol. 1963;2:384-92.

9. Henkind P, Rothfield NF. Ocular abnormalities in patients treated with synthetic antimalarial drugs. N Eng J Med. 1963;269:433-9.

10. Marmor MF, Carr RE, Easterbrook M, Farjo AA, Mieler WF. American Academy of Ophthalmology. Recommendations on screening for chloroquine and hydroxychloroquine retinopathy: a report by the American Academy of Ophthalmology. Ophthalmology. 2002;109:1377-82.

11. Elder M, Rahman AM, McLay J. Early paracentral visual field loss in patients taking hydroxychloroquine. Arch Ophthalmol. 2006;124:1729-33.

12. Maturi RK, Yu M, Weleber RG. Multifocal electroretinographic evaluation of long-term hydroxychloroquine users. Arch Ophthalmol. 2004;122:973-81.

13. Chang WH, Katz BJ, Warner JE, Vitale AT, Creel D, Digre KB. A novel method for screening the multifocal electroretonogram in patients using hydroxychloroquine. Retina. 2008;28: 1478-86.

14. Lyons JS, Severns ML. Using multifocal ERG ring ratios to detect and follow Plaquenil retinal toxicity: a review: review of mfERG ring ratios in Plaquenil toxicity. Doc Ophthalmol. 2009;118:29-36.

15. NebbiosoM, Grenga R, Karavitis P. Early detection of macular changes with multifocal ERG in patients on antimalarial drug therapy. J Ocul Pharmacol Ther. 2009;25:249-58.

16. Michael FM, Ulrich K, Timothy YY , Jonathan SL, William FM. Revised Recommendations on Screening for Chloroquine and Hydroxychloroquine Retinopathy. Ophthalmology. 2011;118: 415-22.

17. Kellner S, Weinitz S, Kellner U. Spectral domain optical coherence tomography detects early stages of chloroquine retinopathy similar to multifocal electroretinography, fundus autofluorescence and near-infrared autofluorescence. Br J Ophthalmol. 2009;93:1444-7.

18. Pasadhika S, Fishman GA. Effects of chronic exposure to hydroxychloroquine or chloroquine on inner retinal structures. Eye 2010;24:340-6.

19. Kellner U, Renner AB, Tillack H. Fundus autofluorescence and mfERG for early detection of retinal alterations in patients using chloroquine / hydroxychloroquine. Invest Ophthalmol Vis Sci. 2006;47:3531-8.

20. Rodriguez-Padilla J A, Hedges TR III, Monson B, et al. High-speed ultra-high-resolution optical coherence tomography findings in hydroxychloroquine retinopathy. Arch Ophthalmol. 2007;125:775-8.

21. Stepien KE, Han DP, Schell J, et al. Spectral-domain optical coherence tomography and adaptive optics may detect hydroxychloroquine retinal toxicity before symptomatic vision loss. Trans Am Ophthalmol Soc. 2009;107:28-34.

22. Chen E, Brown DM, Benz MS, Fish RH, Wong TP, Kim RY, et al. Spectral domain optical coherence tomography as an effective screening test for hydroxychloroquine retinopathy (the “flying saucer” sign). Clin Ophthalmol. 2010;4:1151-8.

23. Lyons JS, Severns ML. Detection of early hydroxychloroquine retinal toxicity enhanced by ring ratio analysis of multifocal electroretinography. Am J Ophthalmol. 2007;143:801-9.

24. Lyons JS, Severns ML. Using multifocal ERG ring ratios to detect and follow Plaquenil retinal toxicity: a review: Review of mfERG ring ratios in Plaquenil toxicity. Doc Ophthalmol. 2009;118:29-36.

จักษุเวชสาร
The Thai Journal of Ophthalmology

บรรณาธิการแถลง

จักษุเวชสารฉบับนี้ออกเป็นปีที่ 26 แล้ว บทความมีทั้งหมด 5 เรื่อง ได้แก่ ผลสำเร็จของการทำ posterior capsulorhesis โดยใช้ needle forcep เบอร์ 23 ในตาผู้ป่วยที่มี silicon oil และเป็นต้อกระจก โดย นพ.ชัยยะ เอี่ยมอารีรัตน์ จากโรงพยาบาลชลบุรี มะเร็งจอตาในโรงพยาบาลมหาราชนครเชียงใหม่ ช่วงปี พ.ศ. 2544-51 โดย พญ.ประภัสสร ผาติกุลศิลา และคณะ การตรวจคัดกรองและรักษาจอตาผิดปกติของทารกคลอดก่อนกำหนดที่มีความเสี่ยงต่อสูงต่อการเกิดสายตาพิการที่โรงพยาบาลสุราษฎร์ธานี โดย พญ.จันทร์ศิริ ลายประเสริฐ รายงานผู้ป่วย Rosai Dorfman ในเบ้าตาที่ปราศจากความผิดปกติของต่อมน้ำเหลือง โดยพญ.วรรณกรณ์ พฤกษากรณ์ และคณะ จากภาควิชาจักษุวิทยา คณะแพทยศาสตร์ จุฬาลงกรณ์มหาวิทยาลัย และบทฟื้นฟูวิชาการว่าด้วยข้อแนะนำการคัดกรองภาวะจอตาผิดปกติจากยา chloroquin โดย นพ.ชวกิจ ภูมิบุญชู และคณะ จากภาควิชาจักษุวิทยา คณะแพทยศาสตร์ มหาวิทยาลัยขอนแก่น ที่มีความสำคัญสำหรับเพื่อนจักษุแพทย์ในการวางแผนการคัดกรองและการแนะนำกับผู้ป่วยที่ใช้ยา ในเล่มนี้มีบทความน้อยอาจเนื่องเพราะเพื่อนสมาชิกนำไปลงใน จพศท.ฉบับ จักษุแพทย์ที่ได้ออกไปแล้วกันมาก สำหรับการประชุมวิชาการของราชวิทยาลัยจักษุแพทย์แห่งประเทศไทย ปลายปีนี้จัดที่ centara grand hotel กรุงเทพฯ ระหว่าง 26-28 พฤศจิกายน 2555

กองบรรณาธิการ

คำแนะนำสำหรับผู้ส่งบทความจักษุเวชสาร

ประเภทของบทความ

ตีพิมพ์บทความประเภทต่างๆ คือ นิพนธ์ต้นฉบับ (original article) รายงานผู้ป่วย (case report) เทคนิคการทำหัตถการ (surgical technique) บทความฟื้นฟูวิชาการ (review article) บทความจากการประชุมวิชาการ จดหมายถึงบรรณาธิการและบทความประเภทอื่นที่เหมาะสม บทความที่ส่งมาให้พิจารณาเพื่อตีพิมพ์ใน "จักษุเวชสาร" ต้องไม่เคยตีพิมพ์ หรืออยู่ในระหว่างการพิจารณาเพื่อตีพิมพ์ในวารสารอื่น บทความที่ส่งมาจะยังไม่ถือว่าได้รับการตอบรับการลงพิมพ์ จนกว่าจะได้ผ่านการยอมรับจากการตรวจสอบ (peer review) ว่าลงพิมพ์ได้ บทความที่เข้าข่ายการคัดลอก(plagiarism) จะไม่ได้รับการพิจารณา และผู้นิพนธ์จะถูกปฏิเสธการลงพิมพ์

การเตรียมต้นฉบับ

1. Tile pages ให้ส่งทั้ง**ภาษาไทยและภาษาอังกฤษ** โดยใช้ตัวอักษร cordial new ขนาด 16 แต่ละภาษาในโปรแกรม Microsoft word โดยประกอบด้วยหัวข้อเรื่องเรียงลำดับนี้
   - 1.1. ชื่อเรื่อง
   - 1.2. ชื่อผู้นิพนธ์ ทั้งชื่อตัวและชื่อสกุล พร้อมทั้งคุณวุฒิ
   - 1.3. เรื่องย่อ (Abstract) ถ้าบทความที่เป็นภาษาอังกฤษ เรื่องย่อภาษาอังกฤษไม่เกิน 150 คำ และ ภาษาไทยไม่เกิน 300 คำ ถ้าบทความที่เป็นภาษาไทยให้เรื่องย่อภาษาไทยและภาษาอังกฤษไม่เกินอย่างละ 150 คำ
   - 1.4 ระบุ Key words หรือ short phrases 2-5 คำ
   - 1.5. ระบุการได้รับอนุมัติจากคณะกรรมการจริยธรรมการวิจัยในคนหรือชื่ออื่นที่มีหน้าที่คล้ายกัน (ถ้ามี)
   - 1.6. สถานที่ทำงาน
2. เนื้อเรื่องและการใช้ภาษา
   - 2.1 นิพนธ์ต้นฉบับและรายงานผู้ป่วย ใช้ภาษาไทยหรือภาษาอังกฤษก็ได้
   - 2.2. บทความนิพนธ์ต้นฉบับ ประกอบด้วยหัวข้อ บทนำ (introduction) วิธีการ (methods) ผล (results) วิจารณ์ (discussion) บทขอบคุณ (acknowledgements) เอกสารอ้างอิง (references) ตาราง (tables) และภาพ (figures) โดยเนื้อหาต้องครอบคลุมถึง วัตถุประสงค์หรือเป้าหมายของการศึกษา ทำการศึกษาอะไร อย่างไร เมื่อไรที่ใด ผลเป็นอย่างไร
   - 2.3. บทความประเภทอื่น การเรียงหัวข้อของเนื้อเรื่องให้พิจารณาตามความเหมาะสม
   - 2.4. การใช้ภาษา การใช้ภาษาไทยให้ยึดหลักของพจนานุกรมฉบับราชบัณฑิตยสถาน ไม่ใช้เครื่องหมายวรรคตอน การแปลศัพท์อังกฤษเป็นไทยหรือการเขียนทับศัพท์ให้ยึดหลักของราชบัณฑิตยสถาน ศัพท์ภาษาอังกฤษที่ปนในเนื้อเรื่องภาษาไทยให้ใช้ตัวเล็กทั้งหมด ยกเว้นชื่อเฉพาะซึ่งขึ้นต้นด้วยอักษรใหญ่ ไม่ขึ้นต้นประโยคด้วยศัพท์ภาษาอังกฤษและหลีกเลี่ยงการใช้ศัพท์ภาษาอังกฤษเป็นกริยา
3. ตาราง (tables) ควร พิมพ์แยกต่างหากต่อท้ายจาแอกสารอ้างอิง ตารางไม่จำเป็นต้องมีเส้นดิ่ง คำอธิบายตาราง ให้พิมพ์อยู่ด้านบนคำอธิบายเพิ่มเติมให้ใส่ข้างใต้ Table โดยใช้เครื่องหมาย สำหรับเชิงอรรถ เรียงตามลำดับดังนี้ *, **, ***, ****, †, ††, †††, ††††, ‡, ‡‡, ‡‡‡, ‡‡‡‡, §, §§, §§§, §§§§, , , ,
4. ภาพ (figures) อาจส่งเป็นภาพสีหรือขาว- ดำ (JPG, BMP, TIFF ความละเอียดไม่น้อยกว่า 200 dpi) หรือเป็น artwork เขียนด้วยหมึกดำบนกระดาษมันสีขาว มีหมายเลขกำกับพร้อมคำบรรยายภาพ ด้านใต้ของภาพ
5. การอ้างอิงเอกสาร ใช้ระบบ **Vancouver** ใส่หมายเลขเรียงลำดับที่อ้างอิงในเนื้อเรื่อง ไม่ใช่เรียงตามตัวอักษรของผู้นิพนธ์ การย่อชื่อตามวารสาร ให้ใช้ตาม Index Medicus สำหรับเอกสารอ้างอิงภาษาไทย ให้เขียนแบบเดียวกับตัวอย่างภาษาอังกฤษ แต่ชื่อผู้นิพนธ์ใส่ชื่อตัวก่อนชื่อสกุลใช้ปี พ.ศ.

ตัวอย่างการเขียนเอกสารอ้างอิง

5.1 บทความธรรมดา ใส่ชื่อผู้นิพนธ์ทุกคนถ้ามีจำนวน 6 คน หรือน้อยกว่า (ถ้ามากกว่า 6 คนแรก ตามด้วย et al) โดยใส่ชื่อสกุลก่อนและใช้เครื่องหมายวรรคตอนดังตัวอย่าง Dogru M, Katakami C, Miyashita M, Hida E, Uenishi M, Tetsumoto K, et al. Ocular surface changes after excimer laser phototherapeutic keratectomy. Ophthalmology 2000;107:1144-52. หรือเป็นวารสารที่พิมพ์เพิ่มเป็นกรณีพิเศษ (supplement) เช่น Simaroj P, Kosalprapai K, Chuckpaiwong V. Effect of laser in situ keratomeilusis on the corneal endothelium. J Refract Surg 2003;19(suppl):237-40.

5.2 ผู้นิพนธ์เป็นกลุ่มในหน่วยงาน The Health Care Financing Administration. HCFA Mandates preapproval for cataract surgery. Arch Ophthalmol 1988;106:1358.

หนังสืออ้างอิง

5.3 ผู้นิพนธ์คนเดียว

Shields MB. Textbook of glaucoma 2nd ed. Baltimore: Williams & Wilkins,1987.

5.4 ผู้นิพนธ์เป็นกลุ่มในหน่วยงาน

American Medical Association Department of Drugs. AMA drug evaluations 3rd ed. Littleton: Publishing Sciences Group,1977.

5.5 ผู้นิพนธ์หลายคน แต่มีบรรณาธิการหรือหัวหน้าในการนั้น

Peyman GA, Sanders DR, Goldberg MF. Comps. Principle and practice of ophthalmology vol II. Philadelphia:WB Saunders,1980.

5.6 อ้างเฉพาะบทใดบทหนึ่ง

Asdourian GK, Lewis RA. The phakomatoses. In : Peyman GA, Sanders DR, Goldberg MF, eds. Principles and practice of ophthalmology vol II. Philadelphia:WB Saunders,1980:1186-204.

5.7 รายงานของหน่วยงาน

National Center for Health Statistics. Acute conditions:incidence and associated disability, United States July 1986 - June 1969. Rockville, Md.:National Center for Health Statistics, 1972. (Vital and Health Statistics. Series 10 : Data from the National Health Survey, No. 69) [DHEW publication no (HSM) 72-1036].

เอกสารอื่นๆ

5.8 บทความจากหนังสือรายวัน

Shaffer RA. Advances in chemistry are starting to unlock mysteries of the brain : discoveries could help cure alcoholism and insomnia, explain mental illness. How the messengers work. Wall street Journal 1977Aug12:1(col1),10 (coll).

5.9 บทความจากวารสารรายปักษ์ หรือวารสารรายเดือน

Rouche B. Annals of medicine : the Santa Claus culture. The New York.1971Sep4:66-81.

เอกสารอิเล็กทรอนิก

5.10 จาก website

Daiger SP, Rossiter BJF, Greenberg J, Christoffels A, Hide W.Data servicwe and software for indentifying genes and mutations causing retinal degeneration. Invest Ophthalmol Vis Sci 1998;39:295 (available from:URL:http://www.sph.uth.tmc.edu/retnet)

5.11 จาก CD-ROM

Duane's Clinical Ophthalmology (CD-ROM). William Tasman, Edwars A Jaeger. Lippincott Williams & Wilkins. 2004

การส่งต้นฉบับ

สามารถส่งทางไปรษณีย์หรือทาง e-mail โดยส่งต้นฉบับ 1 ชุด (ภาพและภาพถ่ายควรแยกต่างหาก) พร้อมทั้ง CD (compact diskette) โดยจัดพิมพ์ใน Microsoft word ใช้ตัวอักษรเป็น cordia new ขนาด 16 โดยไม่ต้องจัดท้ายของ บรรทัด โปรดแจ้งชื่อ สถานที่และหมายเลขโทรศัพท์ของผู้นิพนธ์รวมถึง e-mail account (ถ้ามี) ที่บรรณาธิการสามารถจะติดต่อเกี่ยวกับต้นฉบับได้ สำหรับผู้ที่มีต้นฉบับเป็นข้อความอย่างเดียวโดยที่ file ไม่ใหญ่ (ไม่มีรูป หรือ ตารางที่ซับซ้อนมาก) อาจส่งมาทาง e-mail ได้ที่ dpornchai436@gmail.com ได้ หากส่ง e-mail แล้วไม่มีการตอบกลับภายใน 5 วันกรุณาส่งมาใหม่

กองบรรณาธิการจักษุเวชสาร

รูปสีท้ายเล่ม

เรื่องที่ 1 หน้าที่ 4

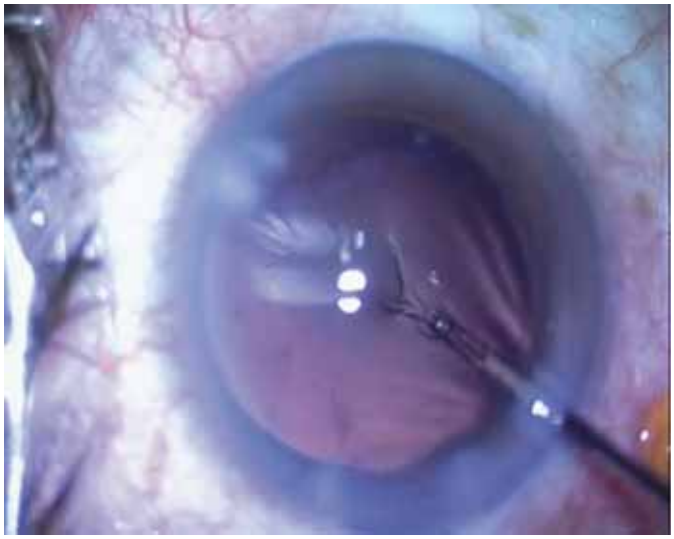

Figure 1. *A posterior continuous curvilinear capsulorhexis with a diameter of approximately 2.5-3 mm. was created in the central region of the posterior capsule using 23-gauge retinal forceps through the sideport.*

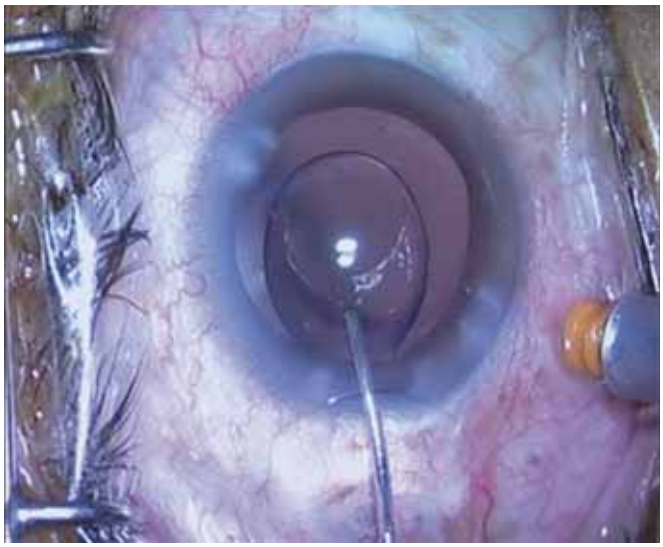

Figure 2. *Balanced salt solution was turned on to passively enter the vitreous cavity. The spatula was used to depress the posterior lip of the corneal tunnel and the intravitreal silicone oil flowed freely through the posterior capsulorhexis and exited the eye via the temporal clear corneal tunnel.*

เรื่องที่ 4 หน้าที่ 26

Figure 1. *Clinical photography showing non-axial proptosis with exotropia and hypertropia of the left eye*

เรื่องที่ 4 หน้าที่ 27

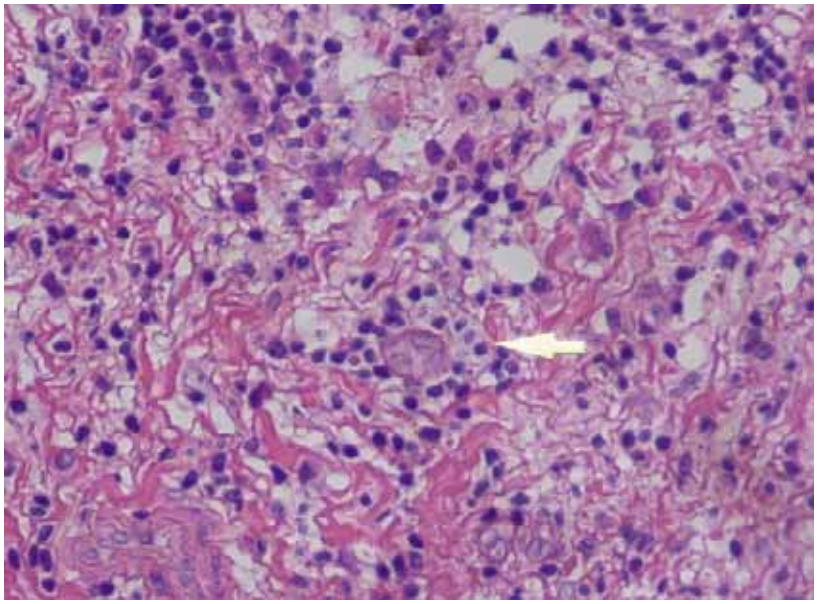

Figure 3. *Histopathology showing diffuse lymphoid aggregation in the inflamed background. Foamy histiocytes containing lymphocytes (arrow).*

เรื่องที่ 5 หน้าที่ 31

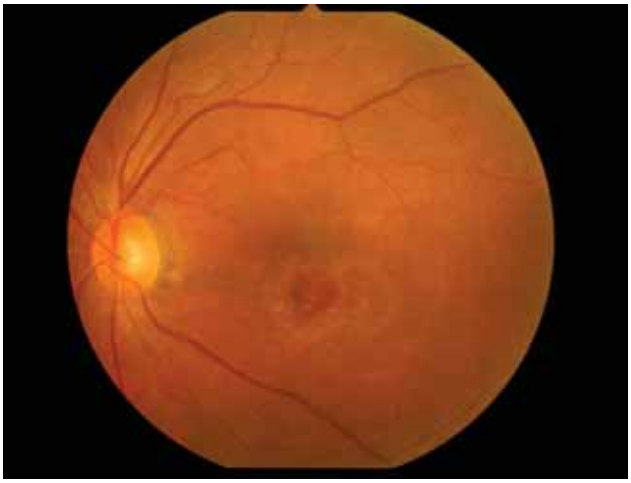

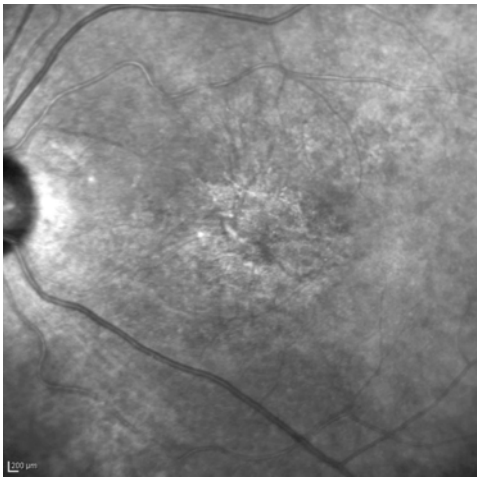

รูปที่ 1-2 *แสดงภาวะ CQ toxicity ในผู้ป่วยรายเดียวกัน พบการเปลี่ยนแปลงของเซลล์ชั้น RPE จากรูป 1-2*